

UNIVERSIDADE FEDERAL DE ALAGOAS  
UNIDADE DE ENSINO VIÇOSA  
PROGRAMA DE PÓS-GRADUAÇÃO EM INOVAÇÃO E TECNOLOGIA INTEGRADAS A  
MEDICINA VETERINÁRIA PARA O DESENVOLVIMENTO REGIONAL

Evelynne Hildegard Marques de Melo

**HIPERPLASIA FIBROEPITELIAL MAMÁRIA FELINA**

Viçosa-AL

2018

EVELYNNE HILDEGARD MARQUES DE MELO

**HIPERPLASIA FIBROEPITELIAL MAMÁRIA FELINA**

Dissertação de Mestrado apresentada ao Programa de Pós-Graduação em Inovação e Tecnologia Integrados a Medicina Veterinária para o Desenvolvimento Regional-PPGMV da Universidade Federal de Alagoas, como requisito parcial para obtenção do grau de Mestre em ciência animal.

Viçosa-AL

2018

**Catálogo na fonte**  
**Universidade Federal de Alagoas**  
**Biblioteca Polo Viçosa**  
Bibliotecária Responsável: Edvânia C. S. Gonçalves

M528h    Melo, Evelynne Hildegard Marques de  
            Hiperplasia Fibroepitelial mamária felina/ Evelynne Hildegard  
            Marques Melo – 2018.  
            97 f.; il.

Dissertação (Mestrado em Ciência Animal) - Universidade  
Federal de Alagoas, Campus Arapiraca, Viçosa, 2018.  
Orientação: Prof.:Dr. Fernando Wiecheteck de Souza

Inclui bibliografia

1. Gatos 2. Hiperplasia 3. Gatos – doenças mamárias I. Título  
CDU: 619:636.7/8

Folha de Aprovação

EVELYNNE HILDEGARD MARQUES DE MELO

**HIPERPLASIA FIBROEPITELIAL MAMÁRIA FELINA; dissertação de Mestrado em  
Medicina Veterinária da Universidade Federal de Alagoas**


Dissertação de Mestrado submetida ao corpo docente do Programa de Pós-Graduação em Inovação e Tecnologia Integrados a Medicina Veterinária para o Desenvolvimento Regional-PPGMV da Universidade Federal de Alagoas e aprovada em 29 de agosto de 2018.



---

Prof.:Dr. Fernando Wiecheteck de Souza (Orientador)

**Banca examinadora:**



---

Prof. Dr. Rogério Luizari Guedes (Examinador externo)



---

Profa. Dra. Annelise Castanha Barreto Tenório Nunes (Examinador interno)

## **AGRADECIMENTOS**

A Deus pelas permissões;

aos professores do PPGMV pelos ensinamentos;

aos Profs. Drs. Fernando Wiecheteck e Diogo Câmara pelo direcionamento;

ao Prof. Dr. Philipe Coutinho pelo estímulo;

aos tutores dos animais do estudo, pela confiança nos tratamentos;

a equipe do Núcleo de Educação Ambiental Francisco de Assis-NEAFA pelo envolvimento;

a minha família pela paciência.

## EPÍGRAFE

*“Ótimo é aquele que por si tudo entenda;  
Sábio é aquele que obediente ouça quem bem fala;  
Mas quem por si não tenha princípios nem cuide de  
os adquirir, este é em verdade um homem inútil.”*

(HESÍODO *In*: Retórica. ARISTÓTELES, 400 a.c.)

## RESUMO

Hiperplasia Fibroepitelial Mamária Felina (HFMF) é um aumento anormal das mamas desencadeada por distúrbio de progesterona (P4). Com o objetivo de embasar um projeto de pesquisa para encontrar a melhor forma terapêutica, uma revisão de literatura foi realizada. Metodologia: Para a revisão do tema HFMF e a cascata hormonal da mamogênese, foram selecionados artigos, após pesquisa realizada priorizando as bases de dados: Periódicos CAPES, MEDLINE, PubMed, NCBI, Web of Science, livros, entre outras que detinham publicações de interesse. Os conteúdos foram lidos e observações clínicas foram separadas em fichamento, tais como: idade das gatas, uso de contraceptivo a base de P4, início do crescimento mamário, sinais clínicos, descrição de macroscopia, diagnósticos, terapêuticas e prognósticos; do mesmo modo separados dados sobre a mamogênese. Resultados: Ainda não há descrito na literatura um protocolo terapêutico padronizado para abordar HFMF; ainda há uma incompreensão quanto ao mecanismo patogênico; dentre as terapêuticas, há variada prioridade entre OVH, antiprogéstágeno e mastectomia aplicada à mamas com persistência de crescimento após a OVH ou com ulceração e necrose cutâneas. Considerações: Por se tratar de uma patologia benigna, a necessidade de mastectomia precisa ser discutida. A patogenia da HFMF ainda é campo aberto à pesquisa devido a interação de hormônios fisiológicos da puberdade, IGF-1 e aspecto nutricional ainda não investigados. A terapêutica é o principal desafio e a interpretação da revisão de literatura demonstra que manejo de feridas (quando presentes) associado a OVH, podem ser suficientes; desse modo um estudo foi programado e conduzido.

**Palavras-chave:** Progesterona. IGF-1. Gatas. Ulceração. Terapêutica.

## ABSTRACT

Feline Mammary Fibroepithelial Hyperplasia (HFMF) is an abnormal enlargement of the mammary glands triggered by a progesterone disorder (P4). With the objective of supporting a research project to find the best therapeutic form, a literature review was performed. METHODS: For the review of the HFMF theme and the hormonal cascade of mammatogenesis, articles were selected, after research done prioritizing the databases: CAPES, MEDLINE, PubMed, NCBI, Web of Science, books, among others that had publications of interest. The contents were read and clinical observations were separated into the files, such as: age of the cats, use of contraceptive based on P4, onset of breast growth, clinical signs, description of macroscopy, diagnosis, therapeutics and prognosis; likewise separate data on mammatogenesis. Results: A standardized therapeutic protocol to address HFMF has not yet been described in the literature; there is still a misunderstanding of the pathogenic mechanism; among the therapeutics, there is a varied priority between OVH, antiprogestin and mastectomy applied to the breasts with persistence of growth after OVH or with cutaneous ulceration and necrosis. Considerations: Because it is a benign pathology, the need for mastectomy needs to be discussed. The pathogenesis of HFMF is still open to research due to the interaction of physiological hormones of puberty, IGF-1 and nutritional aspect not yet investigated. Therapy is the main challenge and interpretation of the literature review demonstrates that wound management (when present) associated with OVH may be sufficient; so a study was scheduled and conducted.

Key words: Progesterone. IGF-1. Female feline. Ulceration. Therapeutics



## LISTA DE ABREVIATURAS E SIGLAS

DNA	Ácido desoxirribonucleico
ELIZA	Enzimoimunoanálise
FSH	Hormônio folículo-estimulante
FIA	Fluorimunoanálise
GH	Growth Hormone
GHRH	Hormônio liberador do GH
HFMF	Hiperplasia Fibroepitelial Mamária Felina
IGF-1	Insulin Growth Factor 1 ou Fator de crescimento Insulina-1
IGF-2	Insulin Growth Factor 1 ou Fator de crescimento Insulina-2
IGFBP-3	Insulin-like Growth Factor Binding Protein-3
IRMA	imuno-radiométrica
JAK2	Enzima Janus kinase 2
LH	Hormônio luteinizante
OVH	Ovário histerectomia
P4	P4- Progesterona
PCR	Reação em cadeia da Polimerase
PGF2alfa	Prostaglandina F2 alfa
PRL	Prolactina
PRF	Fator Liberador de Prolactina
RIA	Radioimunoensaios
STAT-5	Signal Transducers and Activators of Transcription
TRH	Thyrotropin-releasing hormone

## SUMÁRIO

1	INTRODUÇÃO .....	10
2	REVISÃO DE LITERATURA .....	12
2.1	Mamogênese: cascata hormonal e outras prováveis contribuições para a HFMM. ....	12
2.1.2	GH .....	13
2.1.3	IGF-1 .....	15
2.1.4	IGF-2 .....	17
2.1.5	IGFBP-3 .....	17
2.1.6	Lactógenos plascentários .....	18
2.1.7	Leptina .....	18
2.1.8	Tecido adiposo .....	19
2.1.9	Ativação JAK/STAT .....	20
2.1.10	Prolactina .....	20
2.1.11	Ocitocina .....	21
2.1.12	Estrógeno .....	22
2.2	Epidemiologia.....	23
2.3	Etiologia .....	24
2.4	Sinais clínicos possíveis na gata com HFMM.....	25
2.4.1	Sinais de macroscopia mamária.....	25
2.4.2	Sinais clínicos de macroscopia uterina .....	26
2.4.3	Taquicardia compensatória .....	27
2.5	Patogenia .....	27
2.6	Diagnóstico .....	28
2.6.1	Diagnóstico clínico .....	28
2.6.2	Diagnóstico diferencial .....	29
2.6.3	Diagnóstico Citológico .....	29
2.6.4	Diagnóstico histopatológico .....	30
2.6.5	Mensuração sérica de P4 .....	31
2.7	Tratamento .....	32
2.7.1	Cuidados com as feridas: O manejo das feridas como prioridade .....	32
2.7.2	Tratamento exclusivo com Ovário-histerectomia (OVH) .....	33

2.7.3	Tratamento priorizando Ovário-histerectomia (OVH) e posterior associação com antiprogéstágeno (Aglepristone) .....	34
2.7.4	Tratamento exclusivo com Aglepristone .....	35
2.7.5	Tratamento priorizando Aglepristone associado à mastectomia posteriormente.....	36
2.7.6	Tratamento priorizando Aglepristone associado a OVH posteriormente.....	36
2.7.7	Tratamento priorizando Aglepristone associado a inibidor de prolactina.....	38
2.7.8	Ovário-histerectomia (OVH) associado à mastectomia posteriormente.....	38
2.7.9	Tratamento priorizando mastectomia exclusivamente .....	39
2.7.10	Tratamento priorizando Testosterona associado a Mastectomia .....	39
2.8	O desafio do tratamento de HFM na gata gestante .....	40
2.9	Remissão espontânea .....	41
2.10	Recidiva .....	42
3	Principais complicações na HFMF.....	42
4	Levantamento de estudos retrospectivos com foco na terapêutica da HFMF .....	43
5	Descrição das tecnologias úteis para medição de concentração de hormônios para estudos relativos às mamas. ....	44
6	CONSIDERAÇÕES FINAIS .....	47
7	Resumo expandido para congresso.....	49
8	Artigo 1: .....	50
9	Artigo 2: .....	56
	REFERÊNCIAS .....	80
	APÊNDICE .....	91
	Planograma de abordagem à HFMF .....	91
	ANEXO .....	92



## 1 INTRODUÇÃO

De modo fisiológico ou patológico, as células do corpo possuem mecanismos adaptativos aos estímulos circunvizinhos: hipertrofia, atrofia, metaplasia e hiperplasia. Esta última, dentre as espécies animal, é muito observada em fêas de felinos domésticos.

A Hiperplasia Fibroepitelial Mamária Felina (HFMF) foi originalmente descrita por Allen (1973), como uma patologia comum nas gatas jovens, não castradas e gestantes onde um sinergismo entre Progesterona (P4), Growth Hormone GH e Fator de crescimento Insulina-1 (IGF-I) estariam envolvidos na patogenia; fato confirmado por Hayden et al. (1983). Allen (1973) também mostrou que a ovariário-histerectomia (OVH) é suficiente para regredir o crescimento mamário na HFMF endógena e alertou que seu aspecto macroscópico causava impressão de falsa malignidade.

Atualmente a HFMF é considerada a alteração mamária mais prevalente na espécie felina sobretudo pela administração de análogos sintéticos de P4, configurando a causa exógena da patologia; nestes casos a doença parece mais complicada (diâmetros superiores a 10 cm, ulceração, necrose, hemorragias e um crescimento mamário persistente após a OVH).

Como problema para pesquisa, observa-se que a terapêutica é um desafio; na revisão de literatura, representada em sua maioria por relatos de casos, encontra-se uma variada prioridade terapêutica entre OVH, fármaco antiprogestágeno e mastectomia; sendo esta última muito aplicada na HFMF ulcerada e com persistente crescimento após a OVH.

Do mesmo modo, não está esclarecido na literatura, uma média de tempo à se considerar o volume mamário como algo persistente após a OVH, sendo este um evento citado, porém pouco explicado e parece mal compreendido. Também não há um padrão terapêutico esclarecendo o momento ideal à se intervir com fármaco bloqueador da progesterona, tendo como único representante a droga aglepristone.

Muitos autores mencionam que a patogenia ainda tem mecanismo pouco esclarecido e a interação entre alguns hormônios ainda pouco investigados; pela escassa publicação sobre a mamogênese em felinos, uma revisão baseada em estudos realizados com outros mamíferos pode contribuir para novas investigações sobre a patogenia da HFMF.

O objetivo desta revisão de literatura foi buscar direcionamento para um protocolo prático e eficaz a ser aplicado e observado; de modo a contribuir para a rotina do clínico veterinário e proporcionar conforto às gatas portadoras de HFMF.

## 2 REVISÃO DE LITERATURA

Um detalhamento do descrito na literatura, quanto a todos os aspectos da mamogênese e da doença será descrito aqui.

### 2.1 Mamogênese: cascata hormonal e prováveis contribuições para a HFMF

O desenvolvimento mamário envolve proteínas e hormônios circulantes que interagem com moléculas localmente produzidas, fatores de crescimento e fatores de comunicação intercelulares, sendo responsáveis pelas etapas de proliferação celular, diferenciação e morfogênese (MATITASHVILI et al., 1997; HOVEY et al., 1999).

De acordo com Lew (2006), o desenvolvimento da glândula mamária envolve processos bioquímicos e fisiológicos que ainda não foram totalmente decifrados, pois tem início na fase embrionária, mas continua em diferentes fases reprodutivas da vida da fêmea (pré-púbere, gestacional, lactante e involução pós lactação).

O desenvolvimento fisiológico contínuo, faz da glândula mamária um órgão dinâmico com a mamogênese se iniciando na fase embrionária expressando o rudimentar sistema ductal; na fase pré-púbere o crescimento ductal ocorre em meio a gordura; no início da fase cíclica ocorre maior desenvolvimento do parênquima; durante a puberdade o parênquima tem maior proliferação celular; na gestação os ductos se tornam alongados e com maior desenvolvimento lóbulo-alveolar; uma involução dos alvéolos e perda de células epiteliais ocorre no pós lactação; em cada fase há participação de inúmeros hormônios sendo os esteroides sexuais, preponderantes (THORDARSON; TALAMANTES, 1987).

Tem ação importante no desenvolvimento das mamas, os hormônios hipofisários e ovarianos, como o hormônio do crescimento GH (LYONS, 1985; FORSYTH, 1994; AKERS et al., 2000; BERRY et al., 2001) progesterona ovariana (COWIE, 1949; HOVEY et al., 1999) e estrógeno (LYONS, 1985; FORSYTH, 1994); além de hormônios placentários (AKERS, 1985; GONZALEZ, 2002).

Especificamente no processo de proliferação celular, por ser importante fator mitogênico, está o IGF-1 e sua proteína de ligação transportadora ou Insulin-like Growth Factor Binding Protein-3 (IGFBP-3) (WEBER et al., 1999; BERRY et al., 2001).

Outro fator que influencia no desenvolvimento mamário é o tecido adiposo devido a uma reserva significativa de lipídeos que, por si só e através de seus derivados, auxiliam ou

interferem no crescimento mamário (HOVEY et al. 1999). Prolactina e lactógenos placentários também exercem influência no desenvolvimento mamário periparturiente (AKERS, 1985) e durante o terço médio gestacional (ASTWOOD; GREEP, 1938).

A compreensão do eixo hormonal fisiológico responsável pela mamogênese, já foi estudada promovendo exclusão drástica de fontes hormonais, tais como estudos experimentais com ratas grávidas hipofisectomizadas (ASTWOOD; GREEP, 1938) e com cabras e ratas gonadectomizadas e adrenalectomizadas (COWIE, 1949).

Lyons (1958) afirmou que o sinergismo hormonal no desenvolvimento mamário é de interesse histórico, estudado há séculos e os trabalhos se concentram no problema que é tentar elucidar o controle hormonal responsável pela formação da glândula mamária.

Na mamogênese, sabe-se que estrógenos estão presentes no crescimento dos ductos e progesterona promove crescimento lóbulo-alveolar (GONZALEZ, 2002), mas principalmente os fatores que atuam de modo autócrino e/ou parácrino, formam um complexo ciclo bioquímico e fisiológico que está distante de ser inteiramente decifrado (LEWS, 2006), demonstrando que esse ainda é um campo aberto para pesquisa especialmente no mecanismo da exacerbada proliferação celular.

De acordo com Dias et al. (2004), a proliferação celular típica do desenvolvimento mamário normal em gatas ocorre principalmente nas estruturas alveolares, tanto no epitélio luminal quanto no mioepitélio, apresentando-se significativamente exacerbada nas situações de HFMF, sendo este aspecto, a nível patológico, um campo aberto para investigação quanto a sinergia hormonal.

Revisar a gamogênese dá suporte de compreensão às investigações a nível patológico para os casos das HFMF.

### 2.1.2 GH

O hormônio do crescimento somatotropina ou Growth Hormone (GH) pertence ao grupo mais numeroso dos hormônios: os peptídicos, podendo conter até 200 aminoácidos, sendo que GH especificamente possui 198 aminoácidos e peso molecular de 20KDa (MARTINELLI et al., 2008).

É produzido pelas células acidófilas do hipotálamo, e sua secreção hipofisária tem controle hipotalâmico, exercido pelo Hormônio liberador do GH (GHRH); este associado a Ghrelina estimulam a secreção de GH e a ação inibitória é exercida pela Somatostatina



(BOGUSZEWSKI, 2001; MARTINELLI et al., 2008). Uma produção de GH também ocorre na placenta, resultando em mudança de concentração sérica devido a elevação contínua a medida que a gravidez aumenta (FORSYTH, 1994).

Informações primárias sobre GH humano, levaram a melhor compreensão do seu mecanismo de ação (FORSYTH, 1994) e seu período fisiológico onde ocorre maior secreção é na puberdade com elevação que parece resultar da ação direta dos esteroides sexuais (MARTINELLI et al. 2005), nas fases de sono profundo com amplitude de pulsos que tem meia vida de 20 minutos sendo seis a 10 pulsos em 24h (MARTINELLI et al., 2008).

De modo geral, o GH faz a regulação do crescimento e da maturação dos tecidos orgânicos, agindo de modo rápido através de segundos mensageiros e não necessitam entrar nas células, tendo como receptor específico o GHR que é um dímero com domínio extracelular na porção transmembrana e citoplasma (GONZALEZ, 2002; MARTINELLI et al., 2008).

A transmissão do sinal do GH ocorre mediante ativação da enzima Janus kinase 2 (JAK2) resultando em ligação de proteínas no interior da célula, incluindo a proteína STAT-5 (Signal Transducers and Activators of Transcription); essa ligação é importante para a secreção de IGF-1 e sua respectiva IGFBP-3 que são os responsáveis pelo crescimento celular associado aos fatores genéticos (BOGUSZEWSKI, 2001; MARTINELLI et al., 2008).

A proteína STAT-5 é expressa no epitélio mamário normal e inicialmente designada como "fator da glândula mamária" (WAGNER; SCHMIDT, 2011).

Há receptores de GH em ossos e variados tecidos moles humano e animais (BOGUSZEWSKI, 2001), tendo inclusive influência no crescimento e metabolismo da glândula mamária com ação indireta, pois o crescimento dos tecidos ocorre com a presença do IGF-1 (AKERS et al., 2000) apesar de considerado como proteína independente na maioria dos vertebrados (FORSYTH, 1994).

A participação de GH no desenvolvimento fisiológico mamário de animais, tem sido objeto de estudo em muitas pesquisas, sobretudo nas espécies de interesse para produção comercial de leite.

Clássicos estudos histológicos mostraram que na fase próximo à puberdade de novilhas, o GH e o IGF-1 com sua proteína de ligação IGFBP-3 aparecem como importantes reguladores de crescimento das mamas associados ao desenvolvimento dos ductos epiteliais (LYONS, 1958; FORSYTH, 1994; AKERS et al., 2000).

Berry et al. (2001) realizaram um estudo experimental com administração de GH e Estrógeno em novilhas pré-púberes, para observar o impacto do GH na proliferação celular

mamária e constataram através de radioimunoensaios que ambos estimulam a proliferação celular e que GH atua mais no estroma mamário; na proliferação epitelial seu efeito não foi significativo sugerindo de modo geral o tratamento a curto prazo com GH é capaz de estimular a proliferação do parênquima sendo que no entanto o GH sozinho não tem efeito sobre o parênquima mamário sendo seus efeitos indiretos mediados por IGF-1.

Hovey et al. (1999) em um estudo experimental com análise de epitélio mamário de ovelhas pré-púberes e prenhes, observaram através de rádio marcadores que o hormônio GH se ligam bem aos adipócitos e fibroblastos e desse modo, retidos, atuam sobre regulação de IGF-1 parácrino resultando em ação indireta no desenvolvimento mamário.

### 2.1.3 IGF-1

Insuline-like Growth Factors (IGF-1) é um fator de crescimento peptídico que apresenta elevado grau de homologia estrutural com a pró-insulina e tem atividade sobre o metabolismo intermediário, proliferação, crescimento e diferenciação celular; embora sejam conhecidos dois IGFs (IGF-1 e IGF-2); não é claro o papel fisiológico do IGF-2 (MARTINELLI et al., 2008).

Na circulação sanguínea sua forma livre, que pesa 7.649kD, possui vida útil de aproximadamente 15 horas, sendo geralmente encontrado como um complexo ternário composto por IGF-IGFBP-3-ALS de 150KDa que, assim conjugado aumenta sua vida útil em 10 minutos, sendo um complexo reservatório incapaz de ultrapassar a barreira endotelial (JONES et al., 1995).

Possui como receptor específico o IGF-1R, mas podem interagir com receptor IR da insulina (MARTINELLI et al., 2008) e se trata de um hormônio atuante através de segundo mensageiro, embora não tenha sido identificado ainda com certeza, são apontados como candidatos a mensageiros: cAMP, cGMP, H<sub>2</sub>O<sub>2</sub> e Ca<sup>2+</sup> e somente atua ligado a proteína transportadora IGFBP-3 (GONZALEZ, 2002).

A concentração de IGF-1 e sua proteína de ligação são maiores na puberdade com acentuada queda na idade adulta e pouco expressivo na infância (UNDERWOOD; WYK, 1985).

Após o nascimento, o GH é responsável pela produção de IGF-1 e o estado nutricional tem papel relevante, pois a restrição de proteína e calorias foi apontada como diminuída redução deste fator em crianças (MARTINELLI et al., 2005).

Seu principal sítio de produção é o fígado, mas não há um órgão para armazenamento de IGFs, sendo secretados a medida que são produzidos localmente, conferindo IGF-1 em diversos tipos celulares; e quando associados à expressão dos genes dos IGFs, expressam sua ação autócrina, parácrina e endócrina (MARTINELLI et al., 2008) é o que ocorre na glândula mamária, com a fase de proliferação celular (HOVEY et al.1999; BERRY et al., 2001).

IGF-1 através de efeitos parácrinos são responsáveis pela expansão clonal celular (BOGUSZEWSKI, 2001); sobre isso, vários estudos demonstram a presença específica de IGF-1 na mamogênese fisiológica.

O estudo do crescimento, função e patologia das glândulas mamárias realizado, *in vitro*, com cultivos celulares mamários de vacas, ovinos e caprinos mostrou que o desenvolvimento ocorre sob influência de fatores de comunicação intercelular, interação entre células diferentes e por compostos de matriz extracelular (MATITASHVILI et al., 1997).

Este resultado pode ser explicado pelo potencial autócrino e parácrino resultante de fatores como o IGF-1, que também foi observado no estudo de Hovey et al. (1999), onde através de PCR viu que mRNA de IGF-1 é localmente expresso no parênquima e epitélio mamário de ovelhas pré-púberes, mostrando que o epitélio em proliferação exerce um feedback positivo sobre o estroma potencializado localmente por fatores que aumenta a expressão de IGF-1 e que podem ser derivados dos adipócitos. Neste estudo também foi visto que IGF-1 aumenta no parênquima na gestação, permanece alto na lactação, permanece inalterado com a ovariectomia e se eleva no epitélio com a suplementação de estrógeno.

Importante estudo realizado por Weber et al. (1999), em novilhas, através de imunohistoquímica de extratos mamários cujo cultivo celular cresceu durante quatro dias com potente atividade mitogênica, provou que o desenvolvimento pré-púbere mamário é mediado por fatores de crescimento produzidos localmente no ambiente mamário observando que IGF-1 é importante mitogênico para células do epitélio mamário e junto com IGFBP-3 induziu a síntese de DNA celular.

Estudo experimental realizado por Berry et al. (2001) administrando GH em novilhas pré-púberes, dobrou os níveis de IGF-1 após 24 horas, permitindo observar sua ação parácrina com interação entre células do epitélio com o estroma mamário, concluindo que este fator desempenha um papel importante na mamogênese, e os níveis mais baixos encontrados no plasma e mais altos no parênquima, mostram que há uma produção e acúmulo local de IGF-1 na mama comprovando a ação indireta do GH na proliferação celular.

#### 2.1.4 IGF-2

IGF-2 é uma molécula com peso de 7.471kD, apresenta afinidade pelo mesmo receptor de IGF-1, porém o sítio de ligação é diferente e está localizado no braço curto do cromossomo 11 em regiões próximas ao proto-oncogenes (MARTINELLI et al., 2008).

Poucos estudos objetivam investigar a presença do IGF-2, mas se mostrou potente mitógeno de células mamárias *in vitro*, pois foi identificado localmente expresso em porções de mama de ovelha, estando inalterado, pós ovariectomia, no epitélio e aumentado no parênquima; e reduzido em todos os tecidos mamários quando exposto a estrógeno exógeno; de modo geral expressa atividade oposta do IGF-1 na glândula mamária, indicando que tem funções separadas na mamogênese (HOVEY et al., 1999).

#### 2.1.5 IGFBP-3

Os IGFs somente agem associados à família de proteínas transportadoras denominadas de Insulin-like Growth Factor Binding Proteins ou IGFBPs produzidas no fígado (BOGUSZEWSKI, 2001; MARTINELLI et al. 2008), cujo sequenciamento já realizado, permite a identificação, por PCR, de seis IGFBPs que apresentam elevado grau de especificidade, sendo a IGFBP-3 a aliada do IGF-1 (MARTINELLI et al., 2008) e mais abundante na puberdade (UNDERWOOD; WYK, 1985).

A importância das IGFBPs está no fato de serem moduladoras da eficácia do IGF-1 (AKERS et al., 2000). Agem na forma glicosilada pesando 42kDa e 39kDa na forma livre na circulação, estão ligadas a 90% dos IGFs, no entanto possuem regulação independente tanto na apoptose quanto no crescimento celular (ROSENFELD, 2002); sobre este aspecto, sua ação também já foi bastante investigada na mamogênese de muitas espécies.

IGFBP-3 foi identificada em 75% do total de IGFBPs no extrato mamário de novilhas comprovando que associado ao IGF-1 local são importantes fatores mitogênicos celulares (WEBER et al., 1999).

A determinação e a produção local de IGFBP-3 no estroma mamário de novilhas pré-púberes já foi objeto de estudo, após administração de GH; tendo sido identificado IGFBP-3 no plasma, mas principalmente mais elevada no tecido parenquimatoso mamário, concluindo que a relação IGF-1-IGFBP-3 regula a proliferação de células epiteliais da mama normal (BERRY et al., 2001).

### 2.1.6 Lactógenos placentários

Lactógenos placentários (PL) ou Somatomamotropina é um hormônio protéico com atividade similar à Prolactina e ao GH, que são produzidos na placenta de alguns animais e anteriormente descritos como exclusivo dos herbívoros (GONZALEZ, 2002).

O clássico estudo de Astwood; Greep, (1938) com a remoção da hipófise de ratas prenhes, após o décimo dia de gravidez, atribuiu a placenta a manutenção da gravidez isenta de hormônios hipofisários.

Lactógenos placentários descendem de um mesmo grupo de hormônios da Prolactina e hormônio do crescimento, pois evoluíram a partir de um peptídeo ancestral comum e desempenham um papel crucial na estimulação do desenvolvimento da glândula mamária, na diferenciação e função das células mamárias para secreção láctea; no entanto, estando comprovadamente expresso em primatas, roedores e ruminantes onde também assumem continuidade do desenvolvimento mamário no momento da retirada da progesterona (FORSYTH, 1986).

As estruturas primárias desse hormônio são extraordinariamente semelhantes à do GH, sendo inclusive considerado um subtipo deste, produzido exclusivamente na placenta através das células de trofoblastos nucleares atuando no alongamento final dos ductos e na formação lóbulo alveolar mamária (FORSYTH, 1994).

Embora se saiba que esse hormônio se eleva na segunda metade da gestação sob estimulação esteroideal, implicando na preparação da glândula mamária, faltam estudos mais diretos (AKERS, 1985) e curiosamente pesquisas em cadelas e gatas com esse hormônio, não foram bem-sucedidas (FORSYTH, 1986).

### 2.1.7 Leptina

Leptina é um hormônio peptídico produzido pelos adipócitos (CHILLIARD et al., 2001; SILVA et al., 2002) com efeitos sobre a saciedade e o equilíbrio energético corporal, diminuindo o apetite e aumentando o gasto de energia (MARSILIO et al. 2017).

Em relação a concentração nas glândulas mamárias, a leptina apresenta-se aumentada, diante da superalimentação calórica em vacas, ovelhas e cabras (CHILLIARD et al., 2001) e em ratas (AOKI, 1999) também na presença de GH e na gestação e se mostra reduzida no pós-parto e lactação (AOKI; KAWAMURA; MATSUDA, 1999; CHILLIARD et al., 2001).

A leptina e seu receptor de forma longa, estão presentes de modo autócrino e parácrino, em todas as fases do desenvolvimento mamário com diferentes mecanismos de ação para proliferação celular (gravidez e lactação) e para apoptose celular (involução mamária) (LYN; LI, 2007).

A ativação da transcrição dos genes neuronais associados ao apetite, é resultante da ativação da via JAK / STAT - leptina (ZHANG et al.,1997), além de estar associada ao desenvolvimento de hiperplasia mamária em situação de obesidade, comprovado através de estudo experimental em ratos (PARK et al. 2017).

Estudo específico em novilhas, demonstrou efeito inibitório sobre o desenvolvimento das mamas em adição a meio com IGF-1, reduzindo a síntese celular epitelial (SILVA et al., 2002) mostrando que a leptina atrapalha o desenvolvimento mamário, em fêmeas pré-púberes e obesas.

Informação sobre concentração de leptina na espécie felina é limitada (CORADINI et al., 2013), no entanto essa proteína no gato doméstico já foi sequenciada e tem como referência os aminoácidos Q29406 (GABRIEL; LIDANI, 2015).

No gato, as concentrações plasmáticas de leptina estão correlacionadas fortemente com a quantidade de tecido adiposo corporal presente (APPLETON et al., 2000; MARTIN, 2001), com aumento significativo relacionado ao rápido ganho de peso em gatas que estavam magras (CORADINI et al., 2013), porém esta espécie demonstra pouca sensibilidade à leptina, pois comem e ganham peso continuamente mesmo diante do elevado nível deste hormônio (APPLETON et al., 2000).

Nesta espécie, as flutuações de leptina ocorreram frequentemente em estados de disfunção tireoidiana e se mostram independente do peso corporal (MARSILIO et al., 2017).

#### 2.1.8 Tecido adiposo

A fase de proliferação celular mamária possui estreita relação com adipócitos, fator observado em roedores e ruminantes, pois o desenvolvimento inicia-se no ambiente de gordura mamária que é completamente desprovido de tecido parenquimatoso contendo apenas vasos sanguíneos dispersos, fibroblastos e leucócitos (AKERS et al., 2000).

A ramificação e alongamento dos ductos acontece penetrando em porções de gordura da glândula mamária induzidos pela presença de GH (AKERS et al., 2000) que se liga muito

bem a gordura, e desse modo retido atua sobre regulação de IGF-1 com consequente ação parácrina (HOVEY et al., 1999).

O papel integral da gordura na mamogênese, foi estudado por Hovey et al. (1999) avaliando porções de gordura mamária livres de epitélio, em ovelhas, observando que IGF-1 é abundante na gordura mamária, com ação parácrina local, nas gestantes e lactantes; manteve crescimento alométrico em 10 semanas nas pré-púberes intactas e permaneceu inalterado após a ovariectomia.

A própria progesterona, é um hormônio descrito como sequestrado em gordura das mamas em vacas, independentemente do estado fisiológico do tecido mamário e neste local também foi observado que ela inibe ligação com dexametazona (CAPUCO; TUCKER, 1980).

Estudo recente experimental realizado por Park et al. (2017) com ratos, descreveu um tipo de hiperplasia mamária totalmente consequente a obesidade induzida, exacerbada através da ativação da sinalização leptina-JAK-STAT-3.

#### 2.1.9 Ativação JAK/STAT

A importância da tirosina cinases Janus quinases (JAK) e seus respectivos Transdutores de Sinal e Ativadores de Transcrição (STATs) se deve ao fato de transmitirem sinais de fatores de crescimento para alvos respectivos intracelulares à ativação controlada com precisão em fases distintas durante todo o desenvolvimento normal da glândula mamária e qualquer perturbação no estado de equilíbrio dessas vias, JAK / STAT, leva à defeitos de desenvolvimento da mama e são importantes sinalizadores na carcinogênese (WAGNER; SCHMIDT, 2011).

A cascata JAK/STAT, com receptores específicos, é comprovadamente ativada por GH (GH-JAK2-STAT-5) (BOGUSZEWSKI, 2001; MARTELLI et al., 2008) e por leptina (leptina-JAK-STAT-3) (PARK et al., 2017).

#### 2.1.10 Prolactina

Prolactina (PRL) ou hormônio lactogênico é o maior hormônio peptídico que existe; com 199 amoniácidos, peso molecular de 23,3kD e de única cadeia; sintetizado nas células mamotrópicas da adenohipófise com secreção pulsátil e com meia vida de 15 minutos. A secreção é por auto regulação e estimulada por endorfina, Fator Liberador de Prolactina (PRF),

thyrotropin-releasing hormone (TRH), estrogênio, progesterona, neurogênico (sucção na mama, ordenha), calor, dor e estresse e inibida por dopamina GONZALEZ, 2002) e glicocorticoide (TUCKER, 2000),

A prolactina faz parte do complexo mamotrófico que promove o crescimento da glândula mamária, junto com GH (TUCKER, 2000), estando em flutuação presente em diferentes estados do ciclo reprodutivo em várias espécies (GONZALEZ, 2002) e implicada no aumento das concentrações de IGF-1 na gestação contribuindo para o desenvolvimento mamário nesta fase reprodutiva (FORSYTH, 1994).

É a gestação o principal estímulo fisiológico para a produção de leite (TUCKER, 2000) e em várias espécies, a PRL, encontra-se aumentada na lactação, no parto, no anestro, na ovulação e fase luteal, sendo que nestas duas últimas não ocorre nas gatas; na espécie felina, a PRL atinge 7,0ng/ml no início da gestação e aumenta até 43,5ng/ml no final da gestação (GONZALEZ, 2002).

A proliferação celular mamaria é aumentada em novilhas pré-púberes, expostas experimentalmente, à combinação de Prolactina, GH, estrogênio e progesterona (AKERS, 1985). A mesma cascata Jak2 / Stat5 ativada pelo GH é ativada para prolactina sendo crucial para a proliferação e diferenciação de células epiteliais mamárias e compartimento ductal, observado em camundongos fêmeos (WAGNER; SCHMIDT, 2011), pois se trata de dois hormônios denominados somato-lactotrópicos (GONZALEZ, 2002).

Para além disso, a placenta produz uma série de proteínas cujo papel fisiológico ainda é mal compreendido, pois ratas expressam genes para Lactógenos placentários juntamente com mais duas proteínas semelhantes a prolactina (FORSYTH, 1994).

#### 2.1.11 Ocitocina

A contribuição da Ocitocina, na glândula mamária, está apenas em causar contrações das células mioepiteliais durante a lactação para facilitar a decida do leite, sendo estimulada por estrogênio e inibida por progesterona e adrenalina; outra ação desse hormônio é no endométrio, secretada pelo corpo lúteo ovariano estimulando síntese de Prostaglandina F2 alfa (PGF2alfa) (GONZALEZ, 2002). É possível interação tanto de prolactina quanto de ocitocina também, na ocorrência de HFMF em gatas prenhes, devido a sequência da mamogênese para produção de leite (ALLEN, 1973; HILTON et al., 1997; LORETTI et al., 2004; BRITO et al., 2011; FERREIRA et al., 2014).



### 2.1.12 Estrógeno

Estrógeno na sua forma de estradiol, é um hormônio produzido pelo folículo ovariano, bem evidente na fase pré-púbere, em resposta a pulsos de hormônio luteinizante (LH), e no início da puberdade; durante o ciclo estral, o hormônio folículo-estimulante (FSH) da hipófise, estimula o desenvolvimento dos folículos ovarianos e nas células da granulosa produz-se estradiol, o qual se acumula no líquido folicular e também sai para a circulação sanguínea (GONZALEZ, 2002).

O maior aumento de estradiol ocorre na fase folicular, conseqüente a queda da progesterona com luteólise; durante a fase luteal, a concentração de estradiol está presente, porém muito baixa (GONZALEZ, 2002).

Sua influência no desenvolvimento da glândula mamária normal foi observada em muitos estudos e há muito tempo que se reconhece que estrógenos são essenciais para o desenvolvimento mamário em novilhas (COWIE, 1949; LYONS, 1958; THORDARSON; TALAMANTES, 1987) estando relacionado ao desenvolvimento dos ductos nas fases púberes (LYONS, 1958; FORSYTH, 1994).

Receptores de strógeno são expressos localmente, na proliferação celular no epitélio mamário, tanto isolado quanto associado ao GH, com tendência a aumentar a expressão de RNAm de IGF-1 (HOVEY et al. 1999) e redução de IGFBP-3 nas porções de gordura da mama, fator não percebido no plasma; comprovado através de estudo experimental administrando estes dois hormônios em novilhas pré-púberes (BERRY et al., 2001).

O tratamento com estrógeno em ovelhas pré-púberes, reprimiu a expressão de IGF-2 em todos os tecidos mamários com efeito altamente significativo, porém seu papel é ainda desconhecido (HOVEY et al., 1999).

De acordo com Akers et al. (2000), é possível ocorrer diferenças entre espécies, pois embora as células do epitélio mamário de novilhas expressarem fortemente receptores para estrogênio, parece haver uma falha, pois as células não proliferam na presença deste hormônio, talvez a expressão do receptor de estrogênio requeira a presença de células do estroma circulantes; observou-se que a ovariectomia reduziu o parênquima mamário em até 90% e sua concentração de estradiol também é reduzida no sangue

## 2.2 Epidemiologia

Hiperplasia Fibroepitelial Mamária Felina (HFMF) foi descrita originalmente na escola de medicina veterinária da Pensilvânia por Allen (1973) que embora a tenha considerado uma hiperplasia fibroadenomatosa interlobular benigna da glândula mamária, propôs chamá-la de hipertrofia mamária até que novos estudos fossem realizados.

De acordo com o autor, muitos relatos na literatura sobre neoplasias da glândula mamária felina prestaram pouca atenção aos crescimentos benignos e direcionam conclusões em maior proporção aos tumores malignos, e chamou atenção para algumas hiperplasias expressarem um aspecto de falsa malignidade.

Estudo subsequente, considerou a HFMF como uma lesão mamária não neoplásica, devido ao padrão de crescimento sólidos, fibroepiteliais e intraductal responsivo à agentes hormonais promotores de crescimento (HAYDEN, 1989). Filgueira et al. (2015) consideram essa patologia como neofomações não neoplásicas da glândula mamária.

Há poucos estudos destacando a prevalência de HFMF; no estudo de Togni et al. (2013), dentre as alterações não neoplásicas mamárias em felinos, a hiperplasia mamária fibroepitelial foi a mais prevalente com 59,18%, todas em gatas jovens. Levantamento de casos de alterações mamárias em felinos, em hospital veterinário no intervalo de seis anos, revelou que em gatas com média de idade de nove anos, há maior prevalência de tumores mamários malignos e 50% dos casos com idades entre 5 meses e 2 anos estão representados por HFMF (BRITO et al. 2011).

A doença foi considerada exclusiva dos felinos domésticos, devido as características histológicas, onde a lesão mamária pode ser dos tipos hiperplasia fibroepitelial, hiperplasia lobular e hiperplasia ductal (HAYDEN, 1981; HAYDEN et al. 1983) e se assemelha a epiteliose ou hipertrofia juvenil que ocorre na mama de mulheres (Allen, 1973).

Dentre as gatas acometidas, a média de idade prevalente é de oito meses como nos estudos retrospectivos de Medeiros et al. (2016) que a média de idade, dentre as 40 (100%) gatas, foi de 8,18 meses; no estudo de Filgueira et al. (2015) 82% das gatas tinham idade inferior a 1 ano; a pouca idade, com oito meses, também foi descrita por Allen, (1973) sendo, no entanto, também observado em seu estudo, uma gata com oito anos.

Não há incidência de raça estatisticamente significativa (ALLEN, 1973; MEDEIROS et al., 2016).

### 2.3 Etiologia

As causas de HFMF estão relacionadas a um distúrbio de progesterona (P4) que pode ser endógeno (ALLEN 1973), mas também exógeno (GORLINGER et al. 2002); sendo este um fator preponderante no desenvolvimento dessa patologia.

A progesterona oriunda do corpo lúteo da gata pode causar a patologia (ALLEN, 1973).

Inicialmente Hayden (1981) comprovou a influência da progesterona direta ou indiretamente na hiperplasia mamária através de um estudo experimental com 26 gatas jovens e intactas tratadas previamente com progestágenos que resultou em hiperplasia mamária em cinco delas, onde análises histopatológicas mostraram a presença de receptores de progesterona que marcavam 8,6 -14,9 fm/mg de proteína tecidual mamária.

O uso de progesterona exógena através de contraceptivos hormonais é bem descrito na literatura nos estudos retrospectivos de Filgueira et al. (2015) com 73% das gatas estudadas; Medeiros et al. (2016) com 70,27% das gatas; Gorlinger et al. (2002) com 100% das gatas; Jurka e Max (2009) com 40% e em diversos relatos de casos (VITASEK; DENDISOVA, 2006; SIMAS et al. 2011; SILVIA; SILVA, 2012; VIANA et al. 2012; COLOMÉI et al. 2014).

A informação de administração de progesterona exógena é relevante para o prognóstico (MACDOUGALL, 2003); sobretudo pelo fato de que o uso de hormônios contraceptivos em caninos e felinos domésticos no Brasil é rotineiro com livre comercialização sem o rigor da prescrição veterinária (ARAÚJO et al. 2017), motivado por uma busca espontânea do controle reprodutivo destes animais pelos seus tutores, no entanto resulta em elevado número de OVH terapêutica em razão de causar desordens reprodutivas, principalmente piometra (SILVEIRA et al. 2013).

Os fármacos Acetato de megestrol (MA) e medroxprogesterona são os mais comercializados e há indicações de doses contraceptivas variando ente 2,5mg, 5mg por via oral por oito dias e 15mg/animal via injetável tanto para cadela quanto para gata independente do peso corporal; e para tratamentos dermatológicos e comportamentais utiliza-se em doses mais elevadas que as contraceptivas com variados protocolos na literatura (ACC&D, 2009; BELLENGER et al. 1990; GOSSELINI et al. 1981).

Um importante estudo experimental com 17 felinos, machos e fêmeas, mostrou que apenas a hiperplasia fibroepitelial mamária esteve claramente associada à terapia de MA numa

relação de causa e feito, onde 14 felinos apresentaram o crescimento anormal mamário (HAYDEN, et al 1989).

Em relação a quantidade de doses de contraceptivo hormonal a base de progesterona sintética suficiente para causar hiperplasia mamária, há estudos que relatam ser de apenas uma dose do fármaco para desencadear o problema (SIMAS et al. 2011; SILVIA & SILVA, 2012; SILVA et al. 2012; VIANA et al. 2012; FERREIRA et al. 2014; FILGUEIRA et al. 2015).

O agravante está relacionado ao mecanismo de ação da droga de depósito com circulação residual por até sete meses (SORRIBAS, et al 2006) associada a um ambiente celular mamário proliferativo, fisiológico na puberdade, com capacidade de ser estimulado uma maior produção de progesterona local. Além disso, o risco da administração em período inadequado é fatídico, tendo em vista o ciclo reprodutivo das gatas ocorrer sobre influência foto periódica (CORRADA; GOBELLO, 2000; MICHEL,1993) sendo um desafio aos profissionais habilitados e inadvertido a pessoas inabilitadas.

## 2.4 Sinais clínicos possíveis na (HFMF)

De acordo com Allen (1973) as gatas acometidas por HFM, são em sua maioria intactas e com boa saúde, podendo as hiperplasias limitar-se a uma mama ou a todas as glândulas mamárias simultaneamente com crescimento firme e indolor, detectado principalmente nas mamas inguinais. Macroscopicamente são massas grandes, encapsuladas, assimétricas e que podem se desenvolver em velocidade alarmantemente rápida; sendo oportuno lembrar que as gatas descritas pelo autor, não haviam sido expostas a contraceptivos hormonais.

Posteriormente, Hayden (1981) descreveu a doença como um aumento mamário anormal, conseqüente de hiperplasia dos tecidos epitelial e mesenquimal.

Os sinais clínicos se dividem em macroscopia mamária e sinais clínicos ovariano e uterino, uma vez que se trata de distúrbio da progesterona e o ovário é a maior fonte.

### 2.4.1 Sinais de macroscopia mamária

Os sinais mais marcantes são o grande aumento súbito e expansivo mamário ocorrido dentro de dois a trinta dias, com características maciças e delimitadas, podendo medir de 1 a 12 cm de diâmetro (LORETTI et al. 2004; VITASEK; DENDISOVA, 2006).

Embora a maioria das gatas não demonstre desconforto na fase inicial de grande volume mamário, todos os sinais de agravamento estão presentes naquelas expostas à progesterona exógena (LORETTI et al. 2004; FILGUEIRA et al. 2015).

Dificuldades de deambulação são descritos em consequência do exagerado tamanho que as mamas atingem (SILVA et al. 2002; BARBOSA et al. 2010).

Sinais de prostração, inapetência e definhamento são relatados nos casos onde há envolvimento múltiplo mamário com diâmetro entre 10 a 12cm (CHISHOLM, 1993; VITASEK; DENDISOVA, 2006; GAVIRIA et al. 2010; SILVIA & SILVA, 2012; MONTEIRO et al. 2012; VIANA et al. 2012;).

A presença de ulceração, necrose, sangramentos e infecções tornam as hiperplasias graves, ocorrendo principalmente nas mamas torácicas e inguinais (LORETTI et al. 2004; LITTLE, 2011); isso é explicado pela anatomia vascular, com maior suprimento sanguíneo, nos primeiros pares craniais, originado das artérias torácicas interna e lateral e também da pudenda externa; e os dois pares de mama caudais que são supridos pela artéria epigástrica superficial caudal (da pudenda externa) e profundamente pelos ramos das artérias abdominal cranial e ilíaca circunflexa profunda (DYCE et al. 1997).

#### 2.4.2 Sinais clínicos de macroscopia uterina

As gatas com hiperplasia mamária trazem muito frequentemente alguns sinais de elevada progesterona que pode ser observado na clínica cirúrgica, pela presença de corpo lúteo no ovário e hiperplasia glandular uterina e frequentemente piometra, que são fatores atribuídos à hiperprogesteronismo endógeno (ALLEN, 1973), também induzida por análogos sintéticos de P4 como acetato de megestrol (HINTON et al. 1997; FINDIK et al. 1999; FILGUEIRA et al. 2016).

A piometra presente em gatas com ou sem histórico de contraceptivo hormonal, é uma inflamação uterina desencadeada por elevada taxa de progesterona na fase do diestro, seguido por uma hiperplasia endometrial cística associados a colonização bacteriana, culminando em acúmulo de pus intraluminal (FRANSSON & RANGLE, 2003).

### 2.4.3 Taquicardia compensatória

Segundo Gorlinger et al. (2002), o rápido crescimento mamário nos casos de hiperplasia ocorre com o tecido bem vascularizado e pode causar sobrecarga cardíaca, ocasionando taquicardia como primeira resposta compensatória a um aumento de demanda metabólica corporal.

### 2.5 Patogenia

O somatório de produção endógena de P4 e a síntese local induzida por GH e IGF-1 nas células epiteliais mamárias de felinos, constitui um mecanismo da patogenia da Hiperplasia que pode ser potencializado por progesterona exógena (LORETTI, et al 2005).

O aumento das mamas em resposta ao estímulo de P4 se deve primeiro ao fato de o tecido mamário normal de felinos juvenil ter alta capacidade celular proliferativa, sendo mais visível nas mamas portadoras de hiperplasia fibroepitelial devido a esta atividade proliferativa presente tanto em células epiteliais quanto mesenquimais, comprovado através de imuno-histoquímica utilizando marcador de proliferação celular em 31 gatas (DIAS, 2004).

A proliferação celular do tecido mamário de gatas é potencializada por receptores ativos de P4 que induzem diretamente a síntese de GH epitelial local e indiretamente através da presença de IGF-1 estromal devido a sua ação parácrina e autócrina, tendo sido comprovado através de imuno-histoquímica em um estudo histológico com 22 gatas portadoras de hiperplasia mamária (ORDAS, 2004). O autor descreveu os padrões de distribuição específicos das células receptoras de P4; e o hormônio GH foi identificado nas 22 gatas estudadas, distribuído de forma homogênea ao longo da lesão mamária; especificamente a expressão sinérgica de progesterona, GH e IGF-1 foi detectada em células do epitélio mamário destas gatas.

Um estudo com ensaios séricos em oito gatas jovens e intactas submetidas a uma única dose de 10mg/kg de progesterona exógena, mostrou que os níveis de P4 se mantinham persistente 30 dias após a realização da OVH nessas gatas cujos ovários não tinham corpo lúteo; neste mesmo estudo, marcadores em imuno-histoquímica detectaram presença de GH e IGF-1 nas células epiteliais (LORETTI et al. 2005), comprovando a suposição proposta no estudo anterior Loretti et al. (2004).

Outro estudo investigou a distribuição de receptores de estrogênio e de progesterona através de anticorpos monoclonais específicos em 18 gatas portadoras de hiperplasia mamária e em todos os casos verificou-se receptores de progesterona nas células epiteliais, supra basais e estromal, estando também receptores de estrogênio em metade desses casos, significando também uma provável atuação do estrógeno no desenvolvimento dessa lesão que precisa ser melhor estudado (MULAS et al., 2000).

O estrógeno pode estar envolvido, pois na glândula mamária da gata hiperplásica, ocorre algo semelhante ao fibroadenoma pericanalicular na mulher, onde um foco do parênquima mamário é hipersensível aos estrogênios (ALLEN, 1973).

## 2.6 Diagnóstico

Serão descritas as considerações descritas na literatura sobre diagnóstico para (HFMF).

### 2.6.1 Diagnóstico clínico

A investigação inicial da HFMF deve incluir um exame físico com palpação, devido ao crescimento das mamas nesta patologia ser contínuo (FILGUEIRA, et al 2015). É importante apurar, na anamnese, sobre o uso de progesterona exógena (VIANA, et al, 2012; FILGUEIRA, et al 2008; LORETTI, et al 2004).

O diagnóstico presuntivo, com a história clínica e os sinais característicos da lesão, são suficientes (VITASEK; DENDISOVA, 2006; AMORIM, 2007; FILGUEIRA et al., 2008; JURKA; MAX, 2009; FAGUNDES et al. 2009; UÇMAK et al. 2011; SIMAS et al. 2011; VIANA et al. 2012; SILVIA et al. 2012; SILVA et al. 2012; COLOMÉI et al. 2014; FARIA et al. 2014; FERREIRA et al. 2014;).

Quando há o histórico de P4 exógena, rápida intervenção terapêutica deve ocorrer, tendo em vista as complicações relacionadas ao acelerado crescimento mamário que podem se complicar com risco de óbito (LORETTI et al., 2004; FILGUEIRA et al., 2008; VIANA et al., 2012).

### 2.6.2 Diagnóstico diferencial

O diagnóstico diferencial tem importância devido a presença de P4 também estar relacionada ao desenvolvimento de adenocarcinomas malignos em felinos, tendo receptores marcadamente localizados no citoplasma de células da glândula mamária destes animais (JOHNSTON, 1984).

Macroscopicamente os tumores neoplásicos e não neoplásicos, tem importância morfológica em relação ao tamanho e ulceração que é aspecto mais frequente em carcinomas-túbulo-papilar (maligno), no entanto as ulcerações são comuns nas hiperplasias mamárias decorrentes do volume que atingem, facilitando abrasão com o solo, objetos e rupturas cutâneas consequente do acelerado crescimento destrutivo cutâneo (TOGNI et al., 2013; FILGUEIRA et al., 2015).

Por esse motivo frequentemente o crescimento mamário nas hiperplasias, envolve gravemente o tecido cutâneo criando uma aparência maligna falsa (ALLEN, 1973). Romagnoli (2011) considera que nódulos persistentes, embora não quantifique o tempo para esta condição, devem ser diferenciados de neoplasias malignas com remoção e exame histológico.

### 2.6.3 Diagnóstico Citológico

Em muitos casos de HFMF, a citologia vem sendo aplicada como apoio ao diagnóstico clínico (GORLINGER et al. 2002; BRITO et al. 2011; LEIDINGER et al. 2011; MONTEIRO et al. 2012; FERREIRA et al. 2014; FILGUEIRA et al. 2015).

A citologia é um método útil, prático e que deve ser interpretado em conjunto com os sinais clínicos de rápido aumento mamário (LEIDINGER et al., 2011), mas normalmente pode trazer um alto número de células inflamatórias (ROMAGNOLI, 2011), estando para casos que deixem dúvida, uma confirmação por histopatologia (LEIDINGER et al., 2011).

A descrição citológica da (HFMF) revela duas populações de células, uma de origem mesenquimal e outra de origem epitelial, e uma grande quantidade de eosinófilos da matriz extra-celular é encontrada nas proximidades com as células; células fusiformes, cuboidais bipolares estão presentes em número moderado a alto, exibindo hiperplasia (LEIDINGER et al. 2011).



#### 2.6.4 Diagnóstico histopatológico

Histopatologia é útil para diferenciar os tipos de lesão (HAYDEN, 198; HAYDEN et al. 1983), no entanto a biópsia nem sempre é recomendada nas mamas marcadamente aumentadas, devido ao fato de se provocar uma ferida com potencial a se complicar com ulceração e sangramento (LEIDINGER et al. 2011; LITTLE, 2011; ROMANGNOLI, 2011).

Sobre este aspecto, Filgueira et al. (2015) afirmaram em seu estudo retrospectivo com 11 gatas, que não houve necessidade de histopatologia para confirmar a enfermidade, sendo suficiente o somatório de dados epidemiológicos e clínicos complementando com citológicos; do mesmo modo Medeiros et al. (2016) em seu estudo retrospectivo com 43 gatas, basearam-se apenas nos aspectos clínicos.

Leidinger et al. (2011) afirmaram que histopatológico deve ser uma opção para os casos que restem dúvidas após citologia.

Histologicamente na HFM as mamas têm aparência bem demarcadas, encapsuladas e uma mistura de células epiteliais e do tecido conjuntivo estão sempre presentes, compostas de ramificações, alinhado-epitelial, muita figura de mitose e estruturas ductais se estendem com proliferação ativa em um arranjo lobular (ALLEN, 1973).

A mama de felinos em hiperplasia tem o mesmo tipo de células e relações espaciais da glândula mamária normal, onde as principais diferenças estão em um sistema de ductos mais desenvolvidos compostos de células metabolicamente ativas, muitas vezes dispostas em muitas camadas; e no estroma periductular há um aumento de fibroblastos e vascularização intensa; essa comprovação se deu através de uma comparação histológica entre glândulas mamárias de três felinos com hiperplasia, sendo uma gata com recente aborto, uma gata intacta no estro e um macho tratado com progestina, comparados a uma gata intacta com glândula mamária normal; concluindo que esta condição benigna resulta de ação endógena ou exógena estimulada por P4 (HAYDEN et al., 1983).

São descritos diferentes tipos histológicos de hiperplasia mamária: hiperplasia fibroepitelial, displasia cística, hiperplasia ductal e ectasia ductal estas mais comuns em gatas adultas (HAYDEN et al., 1989), mas que não diferem em gravidade nem em tratamento necessário (TOGNI et al., 2013); contudo Filgueira et al. (2015) em um estudo retrospectivo com 11 gatas, apenas uma adulta (6anos), foi diagnosticada com displasia cística e a conduta escolhida foi a de mastectomia justificada devido a ser diagnóstico diferencial para carcinoma, mas que a avaliação histopatológica posterior, confirmou ser a hiperplasia benigna.

### 2.6.5 Mensuração sérica de P4

A mensuração sérica de P4 é considerada pouco sensível, e se mostrou elevado em apenas 1/3 dos animais afetados com hiperplasia tratados previamente com prógestagenos de depósito (HAYDEN et al., 1981; NORSWORTHY et al., 2004). Reforçando essa informação, Filgueira et al. (2008) relataram um caso de uma gata portadora de hiperplasia mamária com uso prévio de contraceptivos progestágeno sintético e a dosagem de progesterona sérica apresentou-se com valores normais para a espécie.

Silva et al. (2012) afirmaram não ser necessário dosar P4 em seu estudo com oito gatas portadoras de HFMF; e diversos autores relatam diagnóstico e tratamento de hiperplasia mamária em gatas desconsiderando a mensuração de progesterona sérica (PUKAY et al. 1983; CHISHOLM, 1993; HILTON et al. 1997; SOUZA et al. 2002; RAHALL et al. 2003; MACDOUGALL, 2003; LORETTI et al. 2004; JELINEK et al. 2007; SILVA et al. 2008; FAGUNDES et al. 2009; BARBOSA et al. 2010; BURSTYN, 2010; MONTEIRO et al. 2012; SILVA et al. 2012; FARIA et al. 2014; FILGUEIRA et al. 2015; COSTENARO et al. 2015; MEDEIROS et al. 2016).

A dosagem de P4 sérica em gatas, pode ser útil para identificar período de gestação com secreção desse hormônio proveniente de corpo lúteo inicialmente e da placenta por volta de 20 dias de prenhez ou em pseudo-gestação com oscilação variando de 1 a 20ng/dl (CORRADA; GOBELLO, 2014). A exemplo de Uçmak et al. (2011) que relataram um caso de hiperplasia mamária em uma gata de dois anos de idade sem história de uso de contraceptivo, mas que produzia leite, encontrava-se em pseudo-gestação, com difícil redução mamária que levou seis semanas e cuja dosagem sérica de P4 foi 2,96ng/ml, onde concluíram compatível para a fase de interestro com atividade lútea prolongada.

Leidinger et al. (2011) também relataram um caso de um felino, macho, tratado acidentalmente com progestágeno sintético, com desenvolvimento de hiperplasia em todas as mamas, mas que, no entanto, sua dosagem sérica de P4 deu 0,8ng/ml, abaixo dos valores mínimos. Desse modo, tanto na fêmea quanto no macho expostos ou não à progesterona sintética, a mensuração sérica de P4 não se mostra adjuvante no diagnóstico.

O percentual de células epiteliais mamárias felinas que expressam receptores para P4 nucleares, foi determinado por imuno-histoquímica, antes e após terapêutica com antiprogestágeno com resultados não estatisticamente significativos, e evidenciou receptores

quase exclusivamente localizados na camada intermediária entre as células da camada basal e da apical colunar (WEHREND et al. 2001).

Esses receptores desempenham caráter autônomo com papel central na fase avançada da hiperplasia aonde o tecido mamário pode modificar seu ambiente endócrino e dessa forma a concentração de progesterona a nível celular pode ser diferente daqueles do plasma (GORLINGER et al., 2002).

## 2.7 Tratamento

Desde a publicação de Allen (1973) que se conhece a ovário-histerectomia (OVH) como fator de redução do crescimento mamário das HFMF, no entanto atualmente na literatura científica, há variados protocolos para tratamento dessa patologia, usando raciocínios que se dividem quanto a prioridade terapêutica e a mastectomia aparece fortemente adotada.

### 2.7.1 Cuidados com as feridas. O manejo das feridas como prioridade:

Os principais sinais macroscópicos observados nas hiperplasias correspondem ao processo inflamatório, potencializado pelo rápido crescimento mamário comprometendo a perfusão local resultando em isquemia e ulceração que ainda são prejudicadas pela abrasão com o solo, objetos e lambeduras do próprio animal (LORETTI et al., 2004; FILGUEIRA et al., 2015). No corte histológico é possível observar concentração de fluido de edema (ALLEN, 1973).

Devido a possibilidade de complicações a partir das feridas, torna-se destaque no tratamento das hiperplasias mamárias os cuidados de suporte (AMORIM, 2007) prevenindo distúrbios sistêmicos (LORETTI et al., 2004; FILGUEIRA et al., 2015).

Mesmo no exame físico da glândula mamária com hiperplasia, deve-se ter cautela na manipulação, devido ao risco de causar trombose venosa cutânea ou mamária, originando embolismo e trombose arterial-pulmonar (NORSWORTHY, 2004) além de anemias, choque hipovolêmico por sangramento pós ruptura das feridas (CHISHOLM, 1993).

O mesmo cuidado é adotado para realização de biópsia que deve ser evitado nas mamas marcadamente aumentadas (JONHSTON et al., 2001).

Antibiótico de amplo espectro é indicado para estes casos, sendo o mais adotado amoxicilina potencializado com clavulanato de potássio (LORETTI et al. 2004; JELINEK et al.

2007; BURSTYN, 2010; SILVA et al. 2012) sempre associado a um anti-inflamatório não esteroide, estando os mais citados: Cetoprofeno (GAVIRA et al., 2010; COLOMÉI et al., 2014), Meloxicam (FILGUEIRA et al., 2008; SILVA et al., 2012; SILVIA; SILVA, 2012) e analgésicos como Tramadol (SILVIA & SILVA, 2012; COLOMÉI et al., 2014; COSTENARO et al., 2015) e acupuntura (SIMAS et al., 2011).

Em relação ao uso de corticoides, Gorlinger et al. (2002) relatou não ser responsivo e Costenaro et al. (2015) relatou óbito em uma gata que recebeu corticoide em meio a terapia de suporte.

Como tratamento tópico nas feridas são descritos uso de rifocina (GAVIRIA et al. 2010; SILVA; SILVA et al., 2012), compressas mornas (CHISHOLM, 1993; SILVA et al., 2012), e agentes umectantes tipo pomada com associações múltiplas analgésicas, anti-inflamatórias e antibióticas (LORETTI et al., 2004; FILGUEIRA et al., 2008).

A presença de mamas eritematosas, feridas ulceradas e com necrose, representam os sinais cardeais da inflamação e devem receber tratamento de suporte evitando tratamentos invasivos como mastectomia e outras possíveis complicações (CHISHOLM, 1993; BURSTYN, 2010).

### 2.7.2 Tratamento exclusivo com ovário-histerectomia (OVH)

O tratamento de HFMF baseado apenas na cirurgia de ovário-histerectomia (OVH), é demonstrado, na literatura, através de relatos de casos isolado, ocorrendo redução do volume mamário por volta do décimo dia a partir da OVH, tanto em gatas com causa endógena (HILTON, et al 1997; GAVIRIA et al. 2010; FERREIRA et al. 2014) quanto exógena (SILVA; SILVA, 2012; VIANA et al., 2012; COLOMÉI et al., 2014; FILGUEIRA et al., 2015; MEDEIROS et al., 2016) com múltiplo envolvimento mamário em proporções entre dois a 10cm (GAVIRA et al., 2010; VIANA et al., 2012; SILVA; SILVA, 2012; FERREIRA et al. 2014; COLOMÉI et al., 2014) e em casos com presença de úlcera e necrose (HILTON et al., 1997; GAVIRIA et al., 2010; VIANA et al., 2012; SILVIA; SILVA, 2012; FILGUEIRA et al., 2015).

A OVH é considerada um meio viável para a redução total e definitiva da hiperplasia mamária devido a supressão endógena da P4 (ALLEN 1973; FERREIRA et al., 2014), mas deve ser aliada a suspensão do uso de progestágeno exógeno quando presente (HILTON et al., 1997; GAVIRIA et al., 2010).

Segundo Medeiros et al. (2016) a decisão de se utilizar OVH como única intervenção deve ser limitada aquelas gatas onde as mamas não estão ulceradas.

Filgueira et al. (2015) relatou um caso de uma gata com involução completa mamária, 23 dias a partir da cirurgia de OVH ocorrido acidentalmente, pelo fato do proprietário do animal não conseguir custear o fármaco antiprogéstágeno (aglepristone) que era a prioridade para o tratamento proposto.

Não há relatos na literatura de solução para HFMF, somente com OVH, nos casos onde as mamas tenham persistente crescimento mamário após esta cirurgia, sendo adotado outras intervenções associadas.

### 2.7.3 Tratamento priorizando ovário-histerectomia (OVH) e posterior associação com antiprogéstágeno (Aglepristone)

Tratamentos que priorizam a cirurgia de OVH e associam posteriormente o fármaco antiprogéstágeno foram relatados reduzindo completamente as hiperplasias, em gatas com histórico de exposição à P4 exógena e cujo crescimento mamário foi persistente após a OVH (GORLINGER et al., 2002; SIMAS et al., 2011).

No relato de SIMAS et al. (2011) o período considerado de persistência no volume mamário foi de 24 dias após a OVH quando a mama se manteve em grande volume, com ulceração e drenando secreção; os autores relataram que como adjuvante necessário para acelerar a involução mamária, foi administrado antiprogéstágeno aglepristone com protocolo de 10mg/kg/24h/3dias consecutivos resultando na completa redução contabilizando sete dias a partir da primeira dose.

Gorlinger et al. (2002) trataram a hiperplasia em sete gatas, expostas a contraceptivos, através de OVH e comentaram que as sete não tiveram redução das mamas após cirurgia, no entanto não quantificou o tempo de espera para considerá-las persistentes; justificando também que o uso de fármaco antiprogéstágeno é importante para acelerar o processo de redução mamária utilizaram protocolo para o fármaco aglepristone com 10mg/kg/semana/4semanas modificado em seguida para 20mg/gk/semana/até a cura; a redução mamária ocorreu em até sete semanas após as aplicações.

Brito et al. (2011) utilizaram o mesmo protocolo de dose de Simas et al. (2011) para tratar HFMF com causa endógena, no entanto a administração foi feita no mesmo momento da OVH, não aguardando o período de persistência do volume mamário; neste caso observou

regressão total do volume mamário na terceira dose do fármaco; para estes autores, o uso de aglepristone deve ser imediato a OVH.

Gorlinger et al. (2002) consideraram o protocolo de OVH seguido de aglepristone, alternativa à mastectomia por ser esta última, muito invasiva.

Entre os autores, nota-se diferença entre protocolos de doses do antiprogéstágeno, bem como no tempo transcorrido até a involução completa mamária.

#### 2.7.4 Tratamento exclusivo com Aglepristone

O tratamento de HFMF priorizando apenas o uso de antiprogéstágeno é citado com 100% de sucesso na redução do volume mamário (GOGNY et al. 2016) e com remissão variando entre três e cinco semanas para gatas expostas ao uso de contraceptivos (WEHREND et al., 2001; VITASEK; DENDISOVA, 2006; AMORIM, 2007; JURKA; MAX, 2009), sendo que estas últimas necessitam de maior tempo (de semanas) até a cura (GOGNY; FIÉNI, 2016).

De modo geral essa parece ser a escolha para aqueles que optam em manter a atividade reprodutiva das gatas. A prioridade pela terapêutica exclusiva com antiprogéstágeno foi a escolha no tratamento de 14 gatas intactas, sendo duas delas gestantes, expostas e não expostas à progesterona sintética, obtendo-se total redução do volume mamário entre duas a sete semanas com o protocolo de 10mg/kg/semana/4semanas seguido por 20mg/kg/semana/até a cura; no entanto as duas gatas grávidas abortaram após a primeira dose do fármaco; nesta situação devem ser encaminhadas para OVH como forma de prevenir endometrite (GORLINGER et al. (2002).

Este relato aponta para o risco do aborto como efeito óbvio da terapêutica com antiprogéstágeno e a consequente necessidade de submeter as gatas a OVH posteriormente.

Há diferentes protocolos para o uso de aglepristone dentre os casos relatados, podendo ser via subcutânea (SC): 10mg/kg durante dois dias consecutivos seguido de 1x/semana até a regressão completa (GOGNY;FIÉNI, 2016); 10mg/kg/semana/5semanas (VITASEK; DENDISOVA, 2006); 10mg/kg/24h/5 dias (WEHREND et al. 2001; FILGUEIRA et al. 2008; FARIA et al., 2014; FILGUEIRA et al., 2015); 10mg/kg/24h/dois dias consecutivos a cada semana durante quatro semanas (AMORIM, 2007); 20mg/kg uma ou duas vezes por semana até atingir a remissão completa, sendo mais conveniente protocolo semanal para facilitar aos

proprietários (GORLINGER et al. 2002); 10mg/kg/24h/3 dias consecutivos (BRITO et al., 2011; SIMAS et al., 2011;) e 10mg/kg/24h por quatro dias consecutivos (SILVA et al., 2012).

A observação dos casos nesta diversidade de protocolos mostra que a remissão será mais rápida naqueles onde houver maior concentração da dose e menores intervalos, permitindo redução visível aproximadamente cinco dias a partir da primeira aplicação e redução completa em até três semanas; sendo tempo semelhante ao resultado por OVH (WEHRED et al., 2001).

Aglepristone é uma substância ativa esteroide com atividade antiprogestativa com afinidade por receptores de progesterona e de glicocorticoides que atinge sua concentração máxima no organismo aproximadamente 2,5 dias após a última administração e possui molécula semelhante a progesterona a qual se liga aos receptores desse hormônio, bloqueando sítios de ação (GOBELO et al., 2003; VIRBAC, 2018).

#### 2.7.5 Tratamento priorizando aglepristone associado à mastectomia posteriormente:

O tratamento priorizando apenas o uso de Aglepristone pode ocasionar recidiva da hiperplasia, explicado pelo mecanismo de ação deste fármaco que parece não ter nenhum efeito sobre o número de células que expressam receptores de progesterona, principalmente naqueles felinos em que recebem progestina de depósito, onde para se obter sucesso, repetidos cursos de injeções podem ser necessários (WEHREND, et al 2001).

Este mesmo autor, utilizou aglepristone na dose de 10mg/kg/5 dias como escolha inicial para tratar hiperplasia em uma gata tratada com progestágeno sintético contra dermatite, mas uma recidiva aconteceu 13 dias após a redução do volume mamário e então a mastectomia foi realizada reforçando ter sido um pedido do tutor do animal.

#### 2.7.6 Tratamento priorizando aglepristone associado à OVH posteriormente

Tratamentos de HFMF priorizando a administração de antiprogestágeno seguidos pela OVH como intervenção entre 23 a 60 dias após o uso deste fármaco, são descritos em gatas com causas tanto endógenas quanto exógenas, com volumes mamários entre seis e 16 cm (FILGUEIRA et al., 2008; LITTLE, 2011; MONTEIRO et al., 2012; SILVA et al., 2012; FARIA et al., 2014; FILGUEIRA et al., 2015; MONTEIRO et al., 2016).

A decisão pela OVH ocorreu devido ao fato de que somente o uso do aglepristone não ter sido considerado suficiente, sendo observado gatas que, 60 dias após uso desse fármaco ainda expressavam volume mamário (SILVA et al., 2012; FARIA et al., 2014; FILGUEIRA et al., 2015; MEDEIROS et al., 2016).

A escolha prioritária de aglepristone para tratar HFMF, foi relatado por Costenaro et al. (2015) como opção para uma gata que considerou não suportar ser submetida à OVH devido ao estado clínico e físico debilitado, tendo ocorrido óbito nove dias após a primeira dose deste fármaco.

Apesar de aglepristone ser considerada única droga antiprogéstágeno disponível, o tratamento inicial deve ser a OVH (LITTLE, 2011; SILVA et al. 2012).

Filgueira et al. (2015) observaram que a redução mamária ocorreu em uma média de 33 dias após o término da aplicação de aglepristone, sendo esse o tempo transcorrido para submeter todas as gatas à OVH posteriormente no seu estudo.

A decisão de iniciar o tratamento com aglepristone requer a execução da OVH num menor espaço de tempo possível como método preventivo de recidiva, pelo risco endógeno devido ao ciclo estral e conseqüente probabilidade de recidiva da hiperplasia mamária (FILGUEIRA et al. 2015).

Filgueira et al. (2015) comentaram que priorizou aglepristone devido haver relatos de gatas que quando submetidas apenas a OVH, mantém volumes persistentes tendo que mais na frente requerer uso de aglepristone como um meio de substituir a mastectomia.

No tratamento da HFMF um volume residual restante é uma produção de tecido conjuntivo que leva longo tempo a ser reduzido, não sendo propriamente a presença de hiperplasia resistente (WEHREND et al., 2001).

Monitorando o efeito terapêutico e esclarecendo o que ocorre na mama hiperplásica após o uso de antiprogéstágeno, material de biópsia de uma gata de 11 meses de idade foi coletado antes e após a administração.

O material inicial apresentava aspecto típico da patologia; após sete dias do tratamento apresentava lúmem reduzido dos ductos glandulares, ausência de edema periglandular, as células epiteliais reduzidas em número e reduzido número de gomos glandulares; no entanto macroscopicamente a mama continuava grande e isso se deve ao volume de tecido conjuntivo periglandular que não sofreu redução, mostrando que a mudança de consistência mamária de firme a amolecida se deve ao colapso das glândulas e perda do flúido do edema; já o volume de tecido conjuntivo leva várias semanas a ser reduzido (WEHREND et al., 2001).



### 2.7.7 Tratamento priorizando aglepristone associado a inibidor de prolactina

Outra forma de tratamento priorizando uso de aglepristone, no entanto associado a um inibidor de prolactina, também é relatado com sucesso para a redução do volume mamário.

Uma gata diagnosticada com hiperplasia consequente a pseudo gestação com produção de leite, recebeu aglepristone e cabergolina, onde observou-se que o sinergismo das duas drogas resultou, após 21 dias, na redução do volume mamário pela eliminação láctea e, após seis semanas, na involução mamária completa (UÇMAK et al., 2011).

Leidinger et al. (2017) relataram um caso de HFMF após tratamento acidental com progesterona sintética e o único tratamento instituído foi inibidor de prolactina na dose de 5ug/kg/24h/12dias, tendo redução do volume mamário em três semanas.

### 2.7.8 Ovário-histerectomia (OVH) associado à mastectomia posteriormente

Há opções terapêuticas para hiperplasia mamária, que excluem o uso de fármaco antiprogestágeno e priorizam as cirurgias de OVH associada fortemente à mastectomia, relatadas com gatas de cinco meses a três anos, expostas e não expostas à progesterona sintética, com múltiplo envolvimento mamário e variados estados de comprometimento cutâneo.

De acordo com Romagnoli (2011), a mastectomia deve ocorrer para mamas com volumes persistentes; embora o autor não quantifique o tempo para este sinal clínico.

Silva et al. (2008) considerou como persistente, embora com frouxidão tecidual, um volume mamário persistente sete dias a partir da OVH, decidindo-se então pela mastectomia radical.

Noutras situações a mastectomia foi decidida, associada a OVH, baseada na justificativa da presença de úlceras, necrose e recidiva decorrente de ovário remanescente (RAHALL et al., 2003; MEDEIROS et al., 2016) e a união desses fatores com secreções lácteas (FAGUNDES et al. 2009), por causar dificuldade de deambulação da paciente (BARBOSA et al., 2010) e por significar diferencial para adenocarcinomas (HILTON et al., 1997; BARBOSA et al., 2010).

### 2.7.9 Tratamento priorizando mastectomia exclusivamente

A mastectomia já foi relatada como prioritária à OVH, para o tratamento de uma gata, diagnosticada durante a prenhez com hiperplasia de causa endógena, com todas as mamas aumentadas e ulceradas e cuja decisão foi pela excerese parcial mamária após a parição, preservando a atividade reprodutiva (RAHALL et al., 2003).

Mastectomia como único método de tratamento das hiperplasias mamárias também está descrito em felinos fêmeas intactas com a justificativa do elevado tamanho mamário em cerca de 10 cm de diâmetro que impedia a gata permanecer em estação (SOUZA et al., 2002) e em dois felinos com aumento mamário generalizado e ulcerado após expostos a progesterona sintética (JELINEK et al., 2007; MACDOUGALL, 2003).

Em um destes casos, a HFM ocorreu em mamas alternadas sendo o par inguinal a mais grave com ulceração, adotando-se mastectomia parcial, no entanto outras mamas deram início ao crescimento posteriormente e a decisão então foi de eutanásia no animal; o autor ressaltou que poderia usar aglepristone se estivesse disponível, por ser um método substituto à mastectomia (MACDOUGALL, 2003).

Mastectomia é a única terapêutica a ser usada na maioria das hiperplasias com volume extremo, ulceradas e com necrose (JELINEK et al., 2007).

A mastectomia deve ser reservada para casos que não respondem a nenhum tratamento médico, tendo antes disso as opções antiprogestágenas e luteolíticos (CHISHOLM, 1993).

### 2.7.10 Tratamento priorizando Testosterona associado a Mastectomia

O uso prioritário com testosterona foi utilizado para tratamento de uma gata de quatro anos de idade e castrada, mas que recebendo progestágeno sintético, contra dermatite, desenvolveu HFM com múltiplas mamas ulceradas; a decisão inicial foi suspender a progesterona sintética e aguardado três semanas iniciou-se androgênico testosterona na dose de 5mg; não reduzindo os volumes mamários após duas semanas em observação, devido ao grande volume mamário realizou-se mastectomia radical (PUKAY et al. 1983).

## 2.8 O desafio do tratamento de HFM na gata gestante

O desenvolvimento de hiperplasia mamária pode ocorrer em gatas que estejam em início ou avançada gestação (ALLEN, 1973), tendo em vista ser esta uma patologia consequente a elevada produção de progesterona que é o hormônio de manutenção gestacional; todavia o tratamento da fêmea prenhe portadora de hiperplasia se torna um desafio tendo em vista as principais formas terapêuticas citadas na literatura, serem inapropriadas à manutenção de uma gestação, a saber: supressão endógena de progesterona através da cirurgia de ovário-histerectomia (OVH) e/ou administração de fármaco antiprogestágeno aglepristone.

Tem sido mostrado em diversos relatos, uma prioridade destinada à gata em relação aos fetos na ocasião de tratamento das hiperplasias mamárias, com a realização de abortos naquelas em que se encontravam em início gestacional, muitas vezes somente descobertos no momento da realização da OVH terapêutica (HILTON et al., 1997; LORETTI et al., 2004; BRITO et al., 2011; FERREIRA et al., 2014) ou após uma dose do aglepristone (GORLINGER et al., 2002; MONTEIRO et al., 2012), enquanto que outros relatos mostram uma prioridade dada ao parto para gatas que se apresentam com hiperplasia mamária em gestação avançada (CHISHOLM, 1993; BURSTYN, 2010; MEDEIROS et al., 2016).

Observa-se que nas situações onde se priorizaram a manutenção das gestações, as hiperplasias foram reduzidas através de terapêutica tópica e sintomática, no entanto, os filhotes se apresentaram anoréticos em razão da má ou incapacidade nutricional diante da mastite associada a glândula hiperplásica (CHISHOLM, 1993; BURSTYN, 2010) sendo muitas vezes criados separados das mães com sucedâneo.

Brito et al. (2011) identificou fetos através de palpação durante atendimento de uma gata com hiperplasia mamária e a decisão foi priorizar o tratamento com OVH seguido pela administração de aglepristone no mesmo momento, obtendo sucesso na involução mamária; o autor considera imediato o uso desse fármaco.

De acordo com Norsworthy et al. (2004) em gatas com hiperplasia mamária, a produção de leite não ocorre normalmente.

## 2.9 Remissão espontânea

A remissão espontânea dos quadros de hiperplasia mamária felina é pouco relatada e esporadicamente ocorrerá, normalmente leva várias semanas ou meses (LITTLE, 2011). Alguns relatos de remissão espontânea se deram em casos onde foi priorizada uma atenção inicial ao cuidado com as feridas mamárias ulceradas e com necrose, resolvendo o quadro inflamatório e bacteriano observando na sequência, uma redução no volume mamário (CHISHOLM, 1993; LORETTI et al. 2004; BURSTYN, 2010).

Burstyn, (2010) e Chisholm, (1993) relataram dois casos semelhantes, em que a remissão de hiperplasia ocorreu com gatas cuja patologia iniciou no terço final da gestação e as mamas apresentavam ulceração, necrose epitelial e dificultou nutrição dos filhotes que foram tratados com sucedâneo; neste caso, tratar as feridas resultou em redução rápida do volume mamário, foi menos invasivo do que optar pela mastectomia e evitou uso de antagonista da progesterona (BURSTYN, 2010).

Loretti et al. (2004) relataram a remissão em uma gata com causa exógena, que teve todas as mamas aumentadas, ulceradas e com necrose, mas que também foi priorizado o manejo com as feridas; o autor comenta que a infecção nas feridas pode ser fatal e é a razão para o insucesso clínico muitas vezes, supondo que a pele necrosada que recobre a glândula mamária, exibe uma porta de entrada para infecções secundárias que se tornam mastite e septicemia.

Medeiros et al. (2016) em um estudo retrospectivo com 43 gatas tratadas contra hiperplasia mamária, relataram um caso de remissão espontânea ocorrido em uma gata que por estar prenhe, não sofreu nenhuma intervenção terapêutica tendo dado prioridade ao parto observando regressão espontânea das mamas.

Filgueira et al. (2008) programaram o tratamento de uma gata com hiperplasia, priorizando uso de aglepristone, no entanto antes da terapêutica antiprogestágeno, adotou terapia sintomática com anti-inflamatórios, analgésicos e antibiótico e relata ter ocorrido redução parcial do volume mamário ficando com consistência mais elástica, embora uma redução de volume estivesse em curso, prosseguiu com administração de aglepristone mesmo assim.

## 2.10 Recidiva

Casos de recidiva da hiperplasia mamária também são pouco relatados, ocorrendo em gatas que não são castradas (SILVA et al., 2012) ou tenham ovário remanescente (RAHALL et al., 2003) ou fêmeas ou machos tratados acidentalmente com progesterona sintética e tendo passado pelo processo de mastectomia parcial (WEHREND et al., 2001).

Outra possibilidade relatada com recidiva é consequente a terapêutica exclusiva com antiprogestágeno, Monteiro et al. (2015) conferiram em seu estudo retrospectivo com 43 gatas, a presença de recidiva em alguns animais que tiveram como único tratamento a aplicação de aglepristone, considerando que a sua utilização isolada sem uma posterior OVH pode ser insatisfatória.

Recidivas podem ser explicadas devido a depósito ativo de progesterona exógena por até sete meses (SORRIBAS et al. 2006) ou devido a resquício ovariano com consequente atividade lútea, conforme o relatado por Rahall et al. (2003), no entanto estas opções devem ser confirmadas.

## 3 Principais complicações na HFMF

Normalmente as gatas com hiperplasia mamária se apresentam apenas com a queixa do aumentado volume mamário, com dificuldade de deambulação, mas que não interfere no estado geral, estando os laudos de hemograma, quando solicitados, evidenciando padrão sem alterações significativas (PUKAY et al., 1983; MACDOUGALL, 2003; LORETTI et al., 2004; JELINEK et al., 2007; FILGUEIRA et al. 2008; GAVIRIA et al. 2010; UÇMAK et al., 2011; MONTEIRO et al., 2012; FERREIRA et al., 2014; MEDEIROS et al., 2016), sendo relatado em alguns casos como alteração hematológica: neutrófilos tóxicos (COSTENARO et al., 2015), leucocitose e neutrofilia (BURSTYN, 2010; SILVA et al., 2012) e anemia (BURSTYN, 2010).

Dentre os eventos complicados mais citados, nos quadros de hiperplasia mamária estão sangramento e óbito com morte súbita por, provavelmente, trombose.

A morte súbita é relatada em gatas com mamas ulceradas e históricas de uso de contraceptivos e em situações que sugerem uma embolia pulmonar, assim descrito por Viana et al. (2012) com uma gata de 11 meses que se encontrava no décimo dia após a OVH e outra morte súbita descrita por Gorlinger et al. (2002) ocorrido logo após a primeira dose de

aglepristone; em ambas as gatas houve confirmação por necropsia da causa *mortis* por trombose arterial pulmonar.

Costenaro et al. (2015) relatam um caso de óbito, nove dias após a primeira dose de aglepristone em uma gata de 6 meses de idade, com histórico de P4 exógena, portadora de HFM generalizada, sem necrose cutânea e sem alteração significativa em hemograma, no entanto a necropsia não foi esclarecedora; a morte ocorreu em meio a tratamento de suporte aguardando para posterior OVH. É relevante comentar que esta gata recebia tratamento com corticoide e uma possível imunossupressão não pode ser descartada.

Loretti et al. (2004) relataram um caso de morte súbita em uma gata que estava em péssimo estado geral durante atendimento, acompanhada de outras gatas que necessitaram de eutanásia e transfusão; os autores comentaram sobre a infecção nas feridas ser fatal e é a razão para o insucesso clínico. Souza et al. (2002) também relataram uma morte súbita de uma gata com HFM complicada antes mesmo de ser tratada.

De acordo com Loretti et al. (2004) sangramentos complicados também contribuem para insucesso clínico de gatas com hiperplasia mamária ulcerada, ocorrendo por hemorragias mamária maciça cutânea resultando em perdas de sangue substancial e neste sentido, um bom serviço de orientação aos proprietários que irão cuidar dessas gatas, é valioso.

#### 4 Levantamento de estudos retrospectivos com foco na terapêutica da HFMF

A principal conduta frente à patologia é a instituição de um tratamento eficaz e embora maior parte dos trabalhos com HFMF sejam relatos isolados, selecionar estudos conduzindo tratamentos de grupos de gatas, pode ser mais útil na escolha de um protocolo.

Neste sentido, foram observados oito estudos com abordagem retrospectiva referente ao tratamento de HFMF, os quais chamam atenção pelos variados protocolos adotados com prioridades terapêuticas ora farmacológica, ora cirúrgica.

Medeiros et al. (2016) trataram 43 gatas aplicando vários protocolos terapêuticos; segundo o autor a decisão dos tratamentos baseou-se na sintomatologia clínica aparente, definindo tratamento exclusivo com OVH para gatas cujas mamas não estavam ulceradas; OVH associada a mastectomia para gatas com mamas ulceradas e exclusivamente fármaco aglepristone em alguns casos não precedidos pela OVH. Os autores observaram que o uso exclusivo de aglepristone ocasionou recidiva e procedeu com OVH enfatizando ser necessário contra recidiva.

Gorlinger et al. (2002) trataram hiperplasia mamária em 19 felinos sendo um macho, priorizando uso de antiprogéstágeno nas fêmeas, em razão de considerar que as mamas continuaram persistentes após OVH, embora não quantifica o tempo transcorrido para essa denominação de persistência.

Filgueira et al. (2015) trataram 11 gatas priorizando o uso de aglepristone e após 30 dias submeteu todas à OVH afirmando ser um modo essencial preventivo contra novas recidivas.

Hinton et al. (1997) priorizaram como tratamento de oito gatas e um gato com HFMF, a OVH exclusivamente em três gatas prenhes e consideraram eficaz sem recidiva; cinco gatas foram submetidos a OVH e mastectomia devido a ulceração e o gato submetido à mastectomia.

Silva et al. (2012) trataram oito gatas priorizando o uso de aglepristone e submeteu uma gata a OVH devido a recidiva pós uso exclusivo do antiprogéstágeno.

Loretti et al (2004) trataram quatro gatas utilizando OVH associado a mastectomia devido a presença de ulceração e necrose cutânea.

Wehrend et al (2001) trataram seis gatas exclusivamente com aglepristone e um gato exclusivamente com mastectomia devido a presença de ulceração e necrose.

Souza et al. (2002) em seu estudo de material de necropsia descreveram que no tratamento de cinco gatas portadoras de hiperplasia mamária, três foram tratadas exclusivamente com mastectomias parciais sem OVH.

## 5 Descrição das tecnologias úteis para medição de concentração de hormônios para estudos relativos às mamas

No sangue, os hormônios estão em concentrações sempre muito baixas, medidos em micromolar ( $\mu\text{M}=10^{-6}\text{M}$ ), picomolar ( $\text{pM}=10^{-12}\text{M}$ ) e milimolar ( $\text{mM}=10^{-3}\text{M}$ ) consideradas de difícil identificação e como técnicas altamente sensíveis e precisas, há Radioimunoanálise (RIA) que inclui o antígeno, um marcador radioisótopo, anticorpo específico; Enzimoimunoanálise (ELIZA) que uma variação da RIA; a imuno-radiométrica (IRMA) onde a marcação específica é no anticorpo e Fluorimunoanálise (FIA) utilizando substâncias quimioluminescentes ou fluorescentes (GONZALEZ, 2002).

Para a determinação de IGF-1, IGF-2 e IGFbps, pode se utilizar da técnica de PCR, havendo Primers desenvolvidos para as IGFbs específicas de 1 a 6, para ratos e ovinos (BERRY et al., 2001; MARTELLI et al., 2008; HOVEY et al., 1999).

O RNAm de IGF-I pode ser extraído utilizando isotiocianato-fenol-clorofórmio, com alta capacidade de desnaturar as proteínas e ajudar na remoção de lipídeos melhorando separação de ácido nucléico na fase aquosa (HOVEY et al., 1999).

Concentrações plasmáticas ou presença nos tecidos de IGF-1 e GH podem ser realizadas por radioimunoensaios (RIA) para tecidos, inicialmente devem ser homogeneizados em ácido-etanol, centrifugados e conservados o sobrenadante (BERRY et al. 2001).

Há disponível comercialmente anticorpos anti-IGF-1 humano, de cabra e de rato (WEBER et al., 1999; BERRY et al., 2001).

A determinação de proliferação celular de amostras de tecido da mama é bem evidenciada com incorporação de Timidina, um nucleosídeo do ácido desoxirribonucléico (DNA) formado por uma base nitrogenada Timina, ligada a uma pentose (desoxirribose) através da ligação  $\beta$ -N-glicosídica e a radioatividade é quantificada usando um contador de cintilação (WEBER et al. 1999; BERRY et al.2001).

O cultivo de células pode ser realizado em gel de colágeno a partir de ratos, em cultivo a 37° por cinco dias (WEBER et al., 1999).

A avaliação de proliferação celular nas mamas de gatas, tanto normais quanto hiperplásicas ou tumorais, pode ser muito bem expressa através um anticorpo monoclonal contra um antígeno nuclear Ki67(MIB-1) (DIAS et al., 2004).

A distribuição de receptores de estrógeno e progesterona em mamas de gatas, pode ser realizada usando anticorpos monoclonais específicos, com a técnica Avidina Biotina-Peroxidase em tecidos fixados em formalina e parafina (MULAS et al., 2000).

Os anticorpos específicos empregados para detecção imuno-histoquímica de estrógeno e progesterona, criados contra antígenos humanos, reagem de forma cruzada com antígenos felinos de uma maneira específica, como produtos imunorreativos (LI, 1992).

A detecção de estrógeno e progesterona, em mamas de gatas, pode ocorrer utilizando a técnica do complexo amino-peroxidase-avidina, com emprego de reagentes específicos sendo anticorpos monoclonais dirigidos contra receptores humanos já comercialmente disponíveis: anticorpo monoclonal de rato (NCL-6F11) para receptor de estrogênio e PRIOA9 para receptor de progesterona (MULAS et al., 2000; ORDÁS et al.,2004; LORETTI et al., 2005).

A detecção de GH e IGF-1 em gatas, pode ser realizada com a técnica de avidina-biotina-peroxidase com utilização de anticorpo policlonal de coelho, comercialmente disponível, contra GH de ovinos (Biogenesis Poole, UK) e anticorpo monoclonal contra IGF-I humano (Cymbus Biotechnology) (ORDÁS et al., 2004).



Estudos detalhados, de investigação diagnóstica, como o de Loretto et al. (2005) que se cercaram de técnicas para identificação e localização de hormônios presentes em gatas com HFMF com ensaios séricos, citologia vaginal, biópsia mamária, imunohistoquímica, não detectou presença de receptores para estrógenos nem fibroblastos reativos; a mesma circunstância também foi relatada em outros trabalhos.

Para Mulas et al. (2000) estrógenos são expressos nas glândulas mamárias de felinos com HFMF, no entanto a identificação depende do método imunohistoquímico adotado e falhas na metodologia é a razão de poucos estudos apontarem o envolvimento desse hormônio.

## 6 CONSIDERAÇÕES FINAIS

A revisão de literatura mostra que HFMF ocorre naturalmente por distúrbio endógeno de P4 e administração de seus análogos sintéticos em forma de contraceptivo, tratamentos dermatológicos ou comportamentais, causando a doença até mesmo em felinos machos e fêmeas castradas. Parece evidente duas formas clínicas da doença: endógena (não complicada) e exógena (complicada) e devido a maior parte das publicações serem relatos de casos, um estudo com maior número de gatas, seria importante para observar estas duas formas.

Ainda não está descrito um protocolo de tratamento ideal à abordagem das HFMF. Entre os métodos terapêuticos, para frear a ação de P4: fármaco aglepristone e cirurgia de OVH, a revisão de literatura mostra que a redução do volume mamário leva menos dias quando iniciado com OVH; sendo esta, imperiosa para evitar recidiva e aliada ao manejo de feridas (quando presentes) parece suficiente para a remissão, no entanto muitos protocolos se iniciam com aglepristone e ainda se realizam muitas mastectomias.

A prioridade dada ao antiprogéstágeno, parece baseada no seu mecanismo de ação em “desarmar” os receptores de progesterona através da similaridade de sua molécula com este hormônio, alcançando os sítios autônomos de síntese de P4 mamário reduzindo a hiperplasia, sendo que este fármaco bloqueia a ação de progesterona, mas não a elimina e por isso em seguida a OVH deve ser realizada obrigatoriamente.

Como algumas mamas, insistem em aumentar após a remoção dos ovários e esse é um comportamento do ambiente autônomo da mama hiperplásica pela síntese de P4 estimulada por GH localmente e notadamente resulta em hiperplasias aberrantes e ulceradas, parece que o desconhecimento desse mecanismo é o que tem resultado na decisão de mastectomias ou mesmo o aspecto crítico da ulceração que assusta o clínico tratando-a como neoplasia, tal como descrito por Allen (1973) ainda se mantém entre os clínicos atualmente.

Em busca de um protocolo ideal, baseado na literatura, uma possível sequência de ação pode ser eficaz: 1-consulta e anamnese; 2-manejo das feridas (quando presentes) com fármacos e manutenção de roupas protegendo contra abrasão externa, 3-cirurgia de ovário-histerectomia (OVH); 4-acompanhamento das gatas a cada 10 dias para observar involução ou persistência no crescimento das mamas e 5-antiprogéstágeno administrado como adjuvante somente para crescimento mamário persistente em uma média de 20 dias após a

OVH. Com efeito, produzimos um planograma para abordagem da gata com HFM (APÊNDICE-1: imagem 1).


É descrito que somente algumas gatas desenvolvem hiperplasias mamárias, bem como somente algumas a desenvolve como um evento anabólico e severo; essa é uma questão ligada ao mecanismo patogênico ainda pouco compreendida.

Contudo, na severidade da doença inferimos ser a condição nutricional peça-chave no ciclo bioquímico e fisiopatológico e este fator ainda não foi abordado nas pesquisas, pois é o fígado o principal sítio de produção de IGFBP-3, proteína específica para a ação de IGF-1 o fator de crescimento e miogênico celular que media a ação de GH, que está co-localizado junto com P4 no mesmo sítio celular mamário, sendo este último o desencadeador da doença por estimular uma produção de GH na mama.

Desse modo, sendo o felino uma espécie essencialmente protéica, é possível que gatas más nutridas ou hipoprotéicas, tenham baixa produção de IGF-1 celular, devido a uma insuficiente produção de IGFBP-3 hepática e consequentemente pouco tecido adiposo, fator importante para aderência de P4 e GH, pois são lipofílicos; sendo gatas com esta condição, as que tem baixa severidade da doença.

Um artigo de revisão sobre a cascata hormonal da mamogênese, já estudada em outras espécies, pode contribuir com novos caminhos para pesquisas com HFMM, esclarecendo assim o prognóstico para o clínico.

## 7 RESUMO EXPANDIDO: submetido ao Congresso do Colégio Brasileiro de Cirurgia Veterinária (CBCAV-2018): Exposição do resumo em formato de banner:




XIII CONGRESSO DE CIRURGIA DO CIBAV  
III CONGRESSO INTERNACIONAL DO CIBAV  
12 A 15 DE SETEMBRO DE 2018  
BELEM - PA

### SUCESSO TERAPÊUTICO UTILIZANDO OVÁRIO-HISTERECTOMIA (OVH) PARA HIPERPLASIA FIBROEPITELIAL MAMÁRIA FELINA COMPLICADA: RESULTADOS PARCIAIS.

*Therapeutic success using ovar-hysterectomy (ovh) for complicated feline mamaria fibroepithelial hyperplasia: partial results.*

MV. Evelynne H. Marques de Melo<sup>1,2\*</sup>, MV. Dr. Fernando W. de Souza<sup>1,3</sup>, MV. Dr. Diogo R. Câmara<sup>1,3</sup>, MV. Márcia K. Notomi<sup>1,3</sup>, MV. Dra. Flávia F. Jabour<sup>4</sup>, Rita A. Garrido<sup>5</sup>, MV. Jarbas Correa dos Santos Júnior<sup>6</sup>, MV. Alexandre Cavalcante Jucá Nogueira<sup>6\*</sup>

Universidade Federal de Alagoas (UFAL), Viçosa/Alagoas/Brasil. \*emrvel@gmail.com



UNIVERSIDADE FEDERAL DE ALAGOAS

<sup>1)</sup> Programa de Pós-Graduação em Inovação e Tecnologia Integradas a Medicina Veterinária para o Desenvolvimento Regional (PPGMV) da (UFAL), Viçosa, Alagoas, Brasil.  
<sup>2)</sup> Discente mestranda da Universidade Federal de Alagoas (UFAL).  
<sup>3)</sup> Docente da Universidade Federal de Alagoas (UFAL).  
<sup>4)</sup> Jabour: Laboratório de Histopatologia e Necropsia Veterinária, Maceió-AL.  
<sup>5)</sup> Discente de graduação da Universidade Federal de Alagoas (UFAL).  
<sup>6)</sup> Médico Veterinário autônomo.

#### Introdução

Hiperplasia Fibroepitelial Mamária Felina (HFMF) foi descrita primeiro por Allen (1973) como um crescimento anormal e rápido, não neoplásico caracterizado por proliferação fibroglandular benigna, de consistência firme, indolor, isolado ou em múltiplas mamas; comum em gatas jovens, não castradas e gestante; sendo o mais prevalente e exclusivo desta espécie. Agravamentos ocorrem por ulceração, necrose e sangramentos. A progesterona endógena ou exógena e sua síntese local induzida por GH e IGF-1 nas células epiteliais mamárias constituem a patogenia. O diagnóstico é clínico apoiado por citologia. A ovariectomia (OVH) regride o volume mamário, porém há vasta literatura indicando mastectomia em casos ulcerados, com necrose e crescimento persistente. Este trabalho relata o sucesso terapêutico prioritário da OVH, em 79 gatas, com média de 11,13 meses de idade, mesmo diante de ulceração e necrose cutânea mamária.

#### Material e métodos

Neste estudo foram incluídas oitenta fêmeas portadoras de HFMF, tratadas entre 2013 e 2017, com o protocolo: OVH associado ao manejo das feridas e intervenção com antiprogéstano, somente, para casos de persistente aumento 20 dias após a OVH, conforme Simas et al. (2011), utilizado o Aglepristone® (10mg/kg/SC/24h/4aplicações consecutivas) conforme Silva et al. (2012). Casos com ulceração e necrose receberam, 48h antes da OVH, amoxicilina com clavulanato de potássio (15mg/kg/12h VO). Para anestesia da OVH administrou-se xilazina (1,1mg/kg/IM), cetamina (22mg/kg/IM) e tramadol IM (1mg/kg). As cirurgias foram por miniceliotomia mediana, com gancho de snook, para casos com livre acesso a esta região e as demais via laparotomia. Nas feridas mamárias administrou-se clorexidina 0,12% e pomada a base de neomicina e bacitracina zínica a cada 24h, até a completa cicatrização, além de roupa cirúrgica, contra abrasão mecânica.

#### Principais resultados e discussão:



Neste estudo 71/79 (89,87%) gatas foram tratadas exclusivamente com OVH, sendo 42/50 (84%) expostas a contraceptivo hormonal e 29/29 (100%) não expostas. Medeiros et al. (2016) tratou 43 gatas portadoras de HFMF utilizando mastectomia para todos os casos com ulceração e necrose. A cura exclusivamente por OVH, ocorreu em 29/71 (40,84%) gatas não expostas a contraceptivos e dentre estas, 04/29 (13,793%) apresentaram necrose e 14/29 (48,27%) inflamação cutânea.

A OVH é considerada um meio viável para a redução definitiva da HFMF (ALLEN, 1973; FERREIRA et al. 2014), devido a supressão endógena da progesterona, aliada a suspensão de progéstano exógeno, quando presente (GAVIRIA et al. 2010). Há poucos trabalhos demonstrando o sucesso da OVH para HFMF complicada e estudos adotando mastectomia ou antiprogéstano, impossibilitam verificar a ação exclusiva da OVH. Aqui relatamos que apenas 8/79 (10,12%) gatas receberam aglepristone, 20 dias posterior a OVH, como um auxiliar no não crescimento mamário. E das 42/50 (84%) expostas a contraceptivo, 38/50 (76%) foram curadas exclusivamente com OVH, sendo que 22/50 (44%) apresentavam necrose cutânea.

Tabela 1: Descrição do sucesso terapêutico para HFMF, utilizando OVH como prioridade e aglepristone (quando necessário) em estudo com 79 gatas:

Variável observada:	Gatas tratadas: 79 (100%)	Expostas à contraceptivo: 50/79 (63,30%)	Não expostas à contraceptivo: 29/79(36,70%)
<b>Total de gatas curadas:</b>	73/79(92,40%)	44/73(60,27%)	29/73(39,72%)
<b>Óbitos geral</b>	06/79(7,59%)	06/06(100%)	00
		06/50(12%)	
<b>TOTAL:</b>	79 (100%)	50	29

Inflamação e ulceração nas HFMF, devem ser tratadas, evitando trombose e óbito, além de anemias, choque hipovolêmico (LORETTI, 2004) e baseado nestes aspectos, como diferencial, neste estudo não ocorreu mastectomia, obtendo 73/79 (92,40%) gatas curadas tendo OVH como prioridade descritos na Tabela 1. O manejo das feridas possibilitou 1/80(1,25%) remissão. As imagens 1 e 2 exemplifica um dos casos do sucesso terapêutico deste estudo.

Imagens 1 e 2: Gata com HFMF. Demonstração da involução das glândulas mamárias ao estado fisiológico resultante da terapêutica priorizando OVH e manejo das feridas cutâneas. Imagem 1: Aspecto da HFMF no dia da OVH, demonstrando intensa distensão mamária com inflamação e necrose superficial. Imagem 2: Aspecto das mamas em estado fisiológico, 120 dias após OVH; observa-se frouxidão tecidual abdominal após involução do parênquima mamário.

#### Conclusão:

Ovariectomia (OVH) seguido de manejo das feridas constituiu terapêutica satisfatória para HFMF complicada, com sinais de ulceração e necrose cutâneas sem necessidade de mastectomia.

#### Referências:

Allen, H.L. 1973. Feline Mammary Hypertrophy. Veterinary Pathology. 10: 501-508.  
Costenaro, A.P.; Nahorny, A.; Taborda, B. et al. 2015. **Relato de caso-Hiperplasia mamária benigna felina em decorrência do uso de progéstagenos.** Semana do conhecimento UPF. Passo Fundo, Brasil, 15.  
Ferreira, H.P.M.; Barbosa, S.A.; Chaves, D. P. 2014. Hiperplasia mamária felina: relato de caso. Medicina de Felinos. ANCLIVEPA (35), Belo Horizonte, Brasil, 0616.  
Figueira, K. D.; Reis, P.F.C.C.; Macêdo, L.B. et al. 2015. Caracterização clínica e terapêutica de lesões mamárias não neoplásicas em fêmeas da espécie felina. Acta Veterinária Brasílica. 9 (1): 98-107.  
Gaviria, E.F. B.; Bonilla, D. F. E.; Gómez, A. F. L. 2010. Hiperplasia fibroepitelial mamária felina: reporte de un caso. Revista CES Medicina Veterinaria y Zootecnia. 5 (1):70-76.  
Hinton, M.; Gaskell, C.J. 1977. Non-neoplastic mammary hypertrophy in the cat associated either with pregnancy or with oral progestagen therapy. The Veterinary Record. 100(14):277-80.  
Jelinek, F.; Barton, R.; J.; Hasonova, L. 2007. Gynaecomastia in a tom-cat caused by cyproterone acetate: a case report. Veterinary Medicina. 2007 (11): 521-525.  
Medeiros, L.K.G.; Carneiro, R.S.; Henrique, F.V. et al. 2016. Hiperplasia mamária em felinos - Estudo retrospectivo. ANCLIVEPA (37), Goiânia, Brasil, 1010-1016.  
Romagnoli, S. 2011. How I treat Benign Mammary Hypertrophy in the. Southern European Veterinary Southern Conference and Congresso Nacional AVEPA(46), Barcelona, Spain. 1-4.  
Silva, A.P.; Salbego, F.Z.; Palma, H.E. 2008. Hiperplasia fibroepitelial mamária em uma gata. COMBRAVET Congresso Brasileiro de Medicina Veterinária COMBRAVET (35), Gramado-RS, Brasil, 757-1.

## 8-Artigo 1

### Hiperplasia Fibroepitelial Mamária Felina (HFMF) com causa endógena e exógena e a involução mamária após ovário-histerectomia (OVH)

#### Feline mammary fibroepithelial hyperplasia caused by endogenous and exogenous factors and mammary involution after ovariectomy

Evelynne Hildegard Marques de Melo<sup>1\*</sup>, Diogo Ribeiro Câmara<sup>1</sup>, Márcia Kikuyo Notomi<sup>1</sup>, Flávia Figueiraujo. Jabour<sup>2</sup>, Rita Alves Garrido<sup>3</sup>, Alexandre Cavalcante Jucá Nogueira<sup>4</sup>, Jarbas Correia dos Santos Júnior<sup>4</sup> & Fernando Wiecheteck de Souza<sup>1</sup>

<sup>[1]</sup> Programa de Pós-Graduação em Inovação e Tecnologia Integradas a Medicina Veterinária para o Desenvolvimento Regional (PPGMV) da Universidade Federal de Alagoas (UFAL). Viçosa, Alagoas-AL, Brasil.

<sup>2</sup> Jabour laboratório de Histopatologia e Necropsia Veterinária. Maceió-AL.

<sup>3</sup> Faculdade de medicina veterinária da Universidade Federal de Alagoas (UFAL).

<sup>4</sup> Clínica veterinária planeta animal.

\*[emmvvet@gmail.com](mailto:emmvvet@gmail.com) Rua Marechal Antônio Guedes Muniz, 77, Ap.: 203. Jatiúca, Maceió-AL, Brasil. CEP: 57036670.

### ABSTRACT

**Background:** Feline mammary fibroepithelial hyperplasia (FMFH) is abnormal mammary development caused by a progesterone (P4) disorder, which, albeit benign, can cause hemorrhage and thrombosis, culminating in death. The diagnosis is clinical, and mammary growth **can be reduced by ovariohysterectomy (OVH)**, although the literature states that delayed efficacy of OVH has led to mastectomy. There are no studies about the persistence of FMFH after OVH, or how long complete mammary involution takes. The persistence of endogenous and exogenous FMFH after OVH was monitored until involution occurred, clarifying the time for complete regression after OVH, and confirming the treatment's efficacy without mastectomy.

**Materials, Methods & Results:** From 2013 to 2018, 80 cases of FMFH were treated, as follows: 1- Anamnesis; 2- wound management (when present); 3- Treatment A (Treat.A): OVH; 4- follow-up every 10 days to check mammary volume; 5- Treatment B (Treat.B): administration of antiprogestin in cats with persistent mammary enlargement 20 days after OVH; and 6- follow-up of cats until complete mammary involution. Wounds were treated 48 hours prior to OVH, with systemic amoxicillin + potassium clavulanate (15 mg/kg/12h, orally), topical 0.1% chlorhexidine, neomycin and zinc bacitracin ointment every 24 hours until healing, and clothes worn to prevent chafing. Anesthetics applied were xylazine (1.1mg/kg/IM), ketamine (22mg/kg/IM) and tramadol (2mg/kg/IM), and **ovariohysterectomy**, lasting approx. 12 min, was performed by mini-celiotomy using a snook hook. The antiprogestin was Aglepristone® (10mg/kg/SC/24h/4 consecutive applications). Data were tabulated on a clinical chart. The sample contained two groups: (G1): 29/80 (36.25%) cats not exposed, and (G2): 51/80 (63.75%) cats exposed to P4-based contraceptives, which triggered hyperplasia on average 14.9 days after 1.3 doses of the drug. The therapeutic protocol resulted in 73/79 (92.40%) cats cured by treatments (A) and (B), 6/79 (7.60%) deaths, 1/80 (1.25%) involution after wound management and no mastectomy. Treat.A cured 67/79 (84.81%) cats, 38/67 (56.71%) from G2 and 29/67 (43.28%) from G1. Among them, 19/67 (28.35%) presented cutaneous necrosis, 14/19 (73.68%) from G2 and 5/19 (26.31%) from G1. The average time from OVH until mammary involution among cats of Treat.A was 76.47 days for 38/67

(56.71%) cats in G2 and 48.24 days for 29/67 (43.28%) cats in G1. The average time in Treat.B was 100.33 days, and all the cats, 6/6 (100%), were from G2. It was found that 20/79 (25.31%) cats exhibited persistent mammary development, on average 21.35 days after OVH, with 19/20(95%) from G2 and 1/20 (5%) from G1. Among them, 13/20 (65%) received Treat.A, 12/13 (92.307%) from G2 and 1/13 (7.70%) from G1; 7/20 (35%) received Treat.B, 7/7 (100%) from G2.

**Discussion:** Allen (1973) described the efficacy of OVH to treat endogenous FMFH, which led to fewer complications than those potentiated with exogenous P4. The latter present larger diameters, ulceration and necrosis and have been diagnosed as possible malignancies, leading to mastectomy [31,27,43], which has prevented observation of the efficacy of OVH for complicated FMFHs. Treating FMFH is a challenge, given the variety of treatments described, and ignorance about its pathogenesis [12,19,28]. Here we show that mammary gland disorders [3,27] depend on the source of P4 (endogenous or exogenous); the latter represent the complicated form of the disease, with delayed efficacy of OVH. With Treat.A, healing occurred on average 48.24 days in cases of endogenous causes and 76.47 days for in cases of exogenous causes, while Treat.B occurred on average in 100.33 days.

Palavras-chave: adaptação celular, progesterona, felinos, terapêutica.

Key words: cell adaptation, progesterone, felines, therapeutics.

## INTRODUÇÃO

Hiperplasia Fibroepitelial Mamária Felina (HFMF), originalmente descrita por Allen (1973), é um aumento mamário anormal, comum em gatas com média de idade de 8 meses, não castradas e gestantes, causada por distúrbio endógeno de progesterona (P4) com sinergismo entre Hormônio do crescimento (GH) e Fator de Crescimento semelhante a Insulina-1 (IGF-I) [21,28], porém a patogenia ainda é pouco compreendida [28].

É a alteração mamária mais prevalente nas gatas jovens [31] e potencializada por P4 exógena. Resulta no modo complicado da doença: diâmetros acima de 10cm, ulceração, necrose, hemorragias e um crescimento persistente após a OVH [25;31]. O diagnóstico é clínico [41] com histórico de rápido crescimento mamário em gata jovem [25].

Allen (1973) cita que a OVH reduz o crescimento mamário, no entanto há na literatura variada prioridade terapêutica entre OVH, antiprogestágeno e mastectomia; esta última indicada para os quadros complicados da doença [28].

Observa-se que não está esclarecido na literatura, uma média de tempo à se considerar o volume mamário como persistente após a OVH que justifique a mastectomia; e nem o momento ideal à se intervir

com antiprogéstágeno. Nossa hipótese é que mastectomia seja desnecessária no tratamento de HFMF. Objetivou-se descrever a média de tempo transcorrido entre a OVH e o retorno das glândulas mamárias ao estado fisiológico em gatas com HFMF com ênfase nas causas exógenas e forma complicada da doença, colaborando com melhor atendimento clínico e terapêutico.

## **MATERIAIS E MÉTODOS**

### *Critério de inclusão:*

Oitenta gatas domiciliadas, com diagnóstico clínico de HFMF foram tratadas entre 2013 e 2018 em uma clínica no município de Maceió-AL.

### *Separação dos grupos:*

A amostra de 80/80 (100%) gatas, representou dois grupos: (G1) gatas não expostas à contraceptivo a base de P4 e (G2) gatas expostas a contraceptivo.

### *Protocolo de tratamento:*

Adotou-se a sequência: 1-Anamnese; 2-manejo das feridas (quando presentes); 3-Tratamento A: OVH; 4-acompanhamento a cada dez dias observando-se oscilações do volume mamário; 5- Tratamento B: administração de antiprogéstágeno nas gatas que apresentavam aumento mamário persistente após 20 dias da OVH e 6- registro fotográfico até a involução mamária.

### *Os cuidados com as feridas:*

Para fêmeas com lesões nas mamas, foi realizado tratamento das feridas 48h antes da OVH, sistêmico com: amoxicilina com clavulanato de potássio<sup>1</sup> (15mg/kg/12h/10 dias VO) e cetoprofeno<sup>2</sup> (1 mg/kg/24h/4dias VO) e localmente: Clorexidina 0,1%<sup>3</sup>, pomada a base de neomicina e bacitracina zínica<sup>4</sup>, mantendo na lesão, com auxílio de gaze a cada 24h, juntamente com uso de roupa, até a cicatrização. Ttricotomia ampla da cadeia mamária foi realizada, somente sob anestesia no pré-operatório ainda que ausente de ulceração, facilitando higienização de ulceração iminente.

### *Anestesia:*

Para anestesia utilizou-se tramadol<sup>5</sup> (2 mg/kg/IM), xilazina<sup>6</sup> (1,1mg/kg/IM), cetamina<sup>7</sup> (22mg/kg/IM).

*Técnica operatória:*

As cirurgias de OVH ocorreram por miniceliotomia com gancho de snook<sup>8</sup> através de laparotomia esquerda, quando da impossibilidade celiotomia mediana.

*Terapêutica para bloqueador de progesterona:*

O protocolo para aglepristone<sup>9</sup> foi: 10mg/kg/24h/4aplicações consecutivas subcutânea administrado na altura da escápula alternado os antímeros, conforme descrição do fabricante. Dados foram tabulados em prontuário no programa Microsoft excel<sup>10</sup> para calcular média de idade, tempo de involução mamária e para administração de antiprogéstágeno.

*Possibilidade de complicações:*

Hemorragias, infecções e sepsis decorrentes do manejo de feridas foram minimizados com uso de roupa de modo imprescindível.

## **RESULTADOS**

A amostra de 80/80 (100%) gatas, com múltiplo acometimento mamário, representou dois grupos: (G1) com 29/80 (36,25%) gatas não expostas à contraceptivo a base de P4, com média de idade de 8,4 meses e (G2) com 51/80 (63,75%) gatas expostas a contraceptivo e com média de idade de 12,13 meses. Neste último, a média de 1,3 doses do contraceptivo desencadeou as hiperplasias em média 14,9 dias após a administração do fármaco, variando entre 7 e 30 dias; sendo 02/51 (3,92%) administrado pelo Veterinário.

O desfecho geral entre os tratamentos (A) e (B) foi de 73/79 (92,40%) gatas curadas, com mamas involuídas ao estado fisiológico e 6/79 (7,60%) óbitos. O tratamento (A) ocorreu em 71/79 (89,87%) gatas, das quais 42/71 (59,16%) pertenciam ao (G2) e 29/71 (40,84%) pertenciam ao (G1). O tratamento



(B) ocorreu em 8/79 (10,13%) gatas, todas pertencentes ao (G2). Em 1/80 (1,25%) gata, o manejo de feridas antes da OVH resultou na remissão da hiperplasia.

A eficácia da OVH, (Tabela 1) é constatada, com o tratamento (A), que resultou na cura de 67/71 (94,36%) gatas exclusivamente pela OVH, sendo 38/67 (56,72%) do (G2) e 29/67 (43,28%) do (G1). E dentre estas, 19/67 (28,35%) apresentavam necrose cutânea, sendo 14/19 (73,69%) do (G2) e 5/19 (26,31%) do (G1) e 13/67 (19,40%) tinham dificuldade de deambulação, sendo 10/13(76,93%) do (G2) e 3/13(23,07%) do (G1).

O tempo transcorrido, a partir da OVH até a involução fisiológica mamária, nas 67/71 (94,36%) gatas curadas com o tratamento (A), foi em média de 76,47 dias para 38/67 (56,71%) do (G2) e em uma média de 48,24 dias para as 29/67 (43,28%) gatas do (G1). A observação deste tempo transcorrido, nas 6/8 (75%) gatas curadas com o tratamento (B), foi em média de 100,33 dias, sendo as 6/6 (100%) pertencentes ao (G2) e as 6/6 (100%) tinham necrose cutânea.

Um persistente crescimento mamário após a OVH (PCM pós-OVH) foi observado em 20/79 (25,31%) gatas, em média de 21,35 dias após a cirurgia; sendo 19/20 (95%) do (G2) e 1/20 (5%) do (G1). Das quais 13/20 (65%) tiveram involução mamária subsequente, representando 13/71 (13,30%) gatas do tratamento (A), sendo 12/13 (92,30%) do (G2) e 1/13 (7,70%) do (G1) e em 7/20 (35%), a involução mamária ocorreu associada a aglepristone, representando 7/8 (87,5%) gatas do tratamento (B); as 7/7 (100%) do (G2).

Entre os tratamentos (A) e (B), ocorreram 6/79 (7,59%) óbitos; 6/6 (100%) do (G2), com 4/6 (66,66%) mortes súbitas e 2/6 (33,33%) por hemorragia; todas com PCM pós-OVH.

## DISCUSSÃO

Embora esta doença já tenha sido relatada em gata com 8 anos [3] e 13 anos de idade [46] a amostra aqui estudada, reforça tanto a prevalência na puberdade [3,14,31]; quanto a média de 1 dose, de

contraceptivo a base de P4 ser suficiente para desencadear a doença [41,39,40,44,14], onde os principais sinais clínicos são uma súbita expansão mamária individual ou múltipla, indolor [3] com formato maciço e delimitado [3,27,45], em muitos casos com ulceração e necrose cutânea [3,27] e dificuldade de deambulação [6].

Reconhecido ser uma clássica patologia benigna da gata jovem [3], a idade associada ao rápido aumento mamário normalmente acompanhada de ruptura cutânea em uma gata juvenil, estão como principais sinais para o diagnóstico [41,44,10]; assim como o histórico de contraceptivo para o prognóstico.

Há uma relação de causa e efeito entre a terapia contraceptiva e o aparecimento de HFMF ocasionando inclusive em fêmeas castradas e em machos [22,30], podendo o aumento mamário iniciar entre 2 dias [13] e 90 dias após administração [37,27,45,24].

Este é um agravante para HFMF devido ao ciclo estral foto periódico [32,11] sendo a administração de P4 em período inadequado, um potencializador da proliferação celular [12]. Além disso, a administração por pessoal inabilitado no Brasil impossibilita que os proprietários dos animais informem o análogo exato aplicado [4], tal qual no presente estudo, demonstrando ser esta, uma interferência constante nas HFMF no Brasil.

Sabe-se que Acetato de megestrol e medroxprogesterona são os mais comercializados, cujas doses contraceptivas variam ente 2,5mg-5mg por via oral por 8 dias e 15mg/animal via injetável, tanto para cadela quanto para gata [1] e nas terapêuticas dermatológicos ou comportamentais, as doses desses fármacos são superiores às contraceptivas [20,7].

Sobre as conhecidas complicações mamárias [3,27], nossos resultados evidenciam que a depender da fonte de P4 duas formas clínicas da doença se apresentam: forma não complicada (causa endógena) e forma complicada (causa exógena); nesta, mais acentuadamente, úlceras e necrose cutâneas aproximam o risco de morte súbita por hemorragias e trombose [34].

Tratar HFMF é um desafio, pois há variada terapêutica descrita e um mecanismo patogênico pouco compreendido [12,19,28]. Com efeito, realiza-se com muita frequência mastectomia.

Todavia o manejo das feridas é prioridade, através de antibióticos, anti-inflamatórios e drenagem de abscessos [8,9]; evitando infecções e sepse [34,27,14], anemias e choque hipovolêmico [9]. Contemplar essa sequência no protocolo descrito, permitiu uma remissão espontânea, algo raramente relatado [27,26], pois devido ao agudo curso da doença [34], é demonstrado na literatura, prioridade em frear a ação de P4, através de OVH ou fármaco antiprogéstágeno e muitas vezes associa-se mastectomia [30,24,23,6].

Na escolha terapêutica com ênfase na redução de P4, estudos retrospectivos mostram que o uso prioritário de aglepristone reduz as HFMF entre 30 dias [14] e 60 dias [40] devendo na sequência, realizar OVH obrigatoriamente para evitar recidiva devido a atividade de P4 tanto exógena quanto endógena [40]. Priorizar antiprogéstágeno ainda é um entrave no Brasil, devido ao alto custo [14] além disso o seu tempo médio alcançado para involução da HFMF é semelhante ao tempo após a OVH sendo sua vantagem preservar a fertilidade [46]; assim, descartada essa necessidade a OVH foi a prioridade no presente estudo.

O tratamento A mostrou a eficácia da OVH na cura das HFMF deixando claro as diferenças entre as causas endógenas e exógenas na involução mamária. Gatas com causa endógena, podem atingir a cura em média de 30 dias [23,31] ou 90 dias após a OVH [16] corroborando com nossos resultados (imagem 1).

O diferencial de nosso estudo no tratamento A está para gatas com causa exógena e aquelas com severa complicação cutânea (imagem 2), raramente citadas na literatura com a cura exclusiva por OVH; todavia uma involução em 23 dias após a OVH foi relatada [14].

Frequentemente os tratamentos, para causas exógenas, ocorrem com OVH antecedida por fármaco antiprogéstágeno [13,26,40,14,31] ou OVH sucedida por mastectomia, sob as justificativas de:

ulceração e necrose [30,24], recidiva por ovário remanescente [37,31], por dificuldade de deambulação [43,6] e por ser diferencial para adenocarcinomas [23,6].

Reservamos mastectomia às não responsivas à OVH e antiprogéstágeno [9], de modo que não ocorreu nenhum caso, confirmando nossa hipótese.

Este trabalho demonstra que gatas expostas à P4 exógena (G2), mesmo com complicação cutânea, podem ser curadas exclusivamente com OVH, levando maior tempo até a involução mamária completa comparadas às com causa endógena; essa diferença de tempo transcorrido, se deve à influências de mecanismos patogênicos que não foram investigadas aqui, ainda é sem resposta científica e ocorre somente em algumas gatas [27].

Inferimos influenciar na severidade das HFMF, além dos análogos de P4 com suas diferentes concentrações e efeito residual por até 7 meses [42], o conhecido ambiente mamário proliferativo produzindo P4 local [46,19], GH e IGF-1 mamário [35] e a interação destes, com fatores pouco estudados como estrógeno [29,15,33]; gordura peri mamária da mamogênese [2], interação de leptinana com a via enzimática JAK / STAT [36], na gestação: lactógenos plascentários (PL) [5,18] e nutricional [36] como hipoproteinemia prejudicando produção de IGFBP-3 reduzindo ação de IGF-1 mitogênico [18].

Para a escassez de publicações demonstrando a eficácia da OVH no tratamento de HFMF com causa exógena, esclareceu-se aqui a média de tempo após OVH até a cura.

A conhecida eficácia da OVH para HFMF descrita por Allen, (1973), não rapidamente alcançada em algumas gatas, se deve a um evento: um crescimento mamário persistente após a OVH, expressivamente naquelas com causa exógena; as quais, não inclusas no trabalho referência supracitado, já se conhece que há nestas um crescimento anabólico severo devido ao sinergismo endógena de P4, GH e IGF-1 [27] comprovando o quanto é díspare, a complicação cutânea e resposta terapêutica, entre as causas endógenas e exógenas.

O crescimento mamário persistir após a OVH, provavelmente se deve a sítios locais de P4 autônomos, pois em estágios avançados das HFMF ou na sua detecção, a influência da P4, endógena ou

exógena, pode não estar mais circulante [19,35], sendo por isso a mensuração sérica não útil ao diagnóstico [13,34].

A definição da persistência, após a OVH, é controversa, sendo citada sem quantificação [38], ou até mesmo entre 7 e 13 dias [46] como justificativa para mastectomia. Este aspecto deve ser diferenciado de um volume residual peri-mamário, ainda que ulcerados; pois é comum um tecido conjuntivo, firme ou amolecido, residual pós-colapso das hiperplasias e perda do fluído do edema que dura várias semanas [46].

Aqui, iniciamos a vigilância quanto ao persistente crescimento mamário, a partir do 10º dia após a OVH, por ser um período indicador da redução das HFMF [39], notadamente acentuado nas causas exógenas. Assim, utilizamos o tratamento B para persistências em média de 20 dias após a OVH [41] com o objetivo de reduzir as complicações ocorridas pela ação de P4, através do inibidor competitivo dos seus receptores ativos [17].

As gatas, com persistente crescimento mamário após a OVH, curadas com o tratamento A, demonstram além da eficácia desse método, que a persistência é um evento auto limitante; todavia, devido às complicações, é prudente intervir com antiprogéstágeno diante do histórico de contraceptivo e esta foi a razão de instituímos nesse estudo o tratamento B (imagem 3).

A ausência de estudos sobre este evento, impossibilitava compreender os limites da expansão mamária e seu desconhecimento tem direcionado à mastectomia. Que se tem conhecimento, este é o primeiro estudo a acompanhar o persistente crescimento mamário após a OVH nas HFMF, quantificando o tempo à sua involução fisiológica. Protocolos semelhantes ao tratamento B obtiveram a cura entre 35 dias [41] e 7 semanas [19] sendo relatos isolados.

É traçado então o perfil das gatas potenciais à persistência de crescimento mamário após a OVH: aquelas que recebem P4 exógena, tem rápido alargamento mamário com ruptura cutânea, ulceração, necrose e persistente a partir de 10 dias após OVH, possuindo risco de óbito.

Os óbitos por morte súbita neste estudo, um após 1º dose do antiprogéstágeno, outro após a 3º dose e dois após dez dias da OVH, ocorridos em residência sem outras queixas, são sugestivos à tromboembolismo, possível de ocorrer devido a necrose cutânea, [34]. Os óbitos por hemorragia pós traumatismo com as unhas da própria gata nas feridas, demonstram a importância da orientação para o manejo em residência.

### **CONCLUSÃO:**

No tratamento de HFMF o manejo de feridas, quando presentes, deve ser priorizado junto à supressão de P4, sendo a OVH método eficaz e definitivo, permitindo involução mamária em média de 48,24 dias para causas endógenas e 76,47 dias para causas exógenas; porém em algumas destas, um persistente crescimento mamário poderá se apresentar em média de 21,35 dias após a OVH, sendo ideal momento para intervir com antiprogéstágeno, resultando na involução mamária em média de 100, 33 dias.

Explicação dos veterinários aos tutores para um correto manejo e uso de roupa nas gatas são imprescindíveis.

### **MANUFACTURERS:**

- 1-Germed. São Bernardo do Campo/SP, Brasil.
- 2- Medley Indústria Farmacêutica Ltda, Campinas-SP, Brasil.
- 3- Agener União, São Paulo, Brasil.
- 4- Takeda Pharma Ltda, São Paulo, Brail.
- 5- Grünenthal, São Paulo-SP, Brasil
- 6- Ceva, São Paulo-SP, Brasil.
- 7- Ceva, São Paulo-SP, Brasil.
- 8- Brasmed, São Paulo, Brasil.
- 9- Virbac, São Paulo, Brasil.
- 10- © Microsoft 2016. São Paulo, Brasil.

## REFERÊNCIAS

- 1 Doc. Eletrônico (internet): **ACC&D-Alliance for Contraception in Cats & Dogs. 2009.** Position document, Status of Current Approaches to Non-Surgical Dog and Cat. Contraception and Sterilization, 1p. Disponível em: [http://www.hsi.org/assets/pdfs/2008\\_caribbean\\_animal-welfare\\_conference/status\\_nonsurgical\\_alternatives\\_spayneuter.pdf](http://www.hsi.org/assets/pdfs/2008_caribbean_animal-welfare_conference/status_nonsurgical_alternatives_spayneuter.pdf) [Acessado em 06/2018.]
- 2 **Akers R.M., Mcfadden T.B., Purup S., Vestergard M., Sejrsen K. & Capuco A.V.** 2000. Local IGF-1 axis in peripubertal ruminant mammary development. *Journal of Mammary Gland Biology and Neoplasia*. 5(1): 43-51.
- 3 **Allen H.L.** 1973. Feline Mammary Hypertrophy. *Veterinary Pathology*. (10): 501-508.
- 4 **Araújo E.K.D., Moura V.M.M., Honório T.G.A.F., Alves R.A., Fonseca A.M.B., Rodrigues M.C. & Klein R.P.** 2017. Principais patologias relacionadas aos efeitos adversos do uso de fármacos contraceptivos em gatas em Teresina-PI. *Pubvet medicina veterinária e zootecnia*. 11(3):256-261.
- 5 **Astwood E.B. & Greep R.O.** 1938. A corpus luteum-stimulating substance in the rat placenta. *Experimental Biology and Medicine*. (38): 713-716.
- 6 **Barbosa C. E. & Carvalho L. S.** 2010. Hiperplasia Mamaria Felina - Relato de Caso. Monografia. 117f. Rio de Janeiro, RJ. Dissertação (Especialização em Clínica médica e cirúrgica de pequenos animais) - Programa de Especialização em clínica médica e cirúrgica de pequenos animais, Universidade Castelo Branco.
- 7 **Bellenger C. R. & Chen, J.C.** 1990. Effect of megestrol acetate on the endometrium of the prepubertally ovariectomised kitten. *Research in Veterinary Science*. 48 (1):112 - 118.
- 8 **Burstyn U.** 2010. Management of mastitis and abscessation of mammary glands secondary to fibroadenomatous hyperplasia in a primiparturient cat. *Journal of the American Veterinary Medical Association*. 236(3):326-329.
- 9 **Chisholm H.** 1993. Massive mammary enlargement in a cat. *Canadian Veterinary Journal*. 34(5): 315-317.
- 10 **Colomé L.M., Filho H.C.K., Feranti J.P.S., Santos F. R. dos, Sartori L. W. & Brun M. V.** 2014. Laparoscopic-assisted treatment of pyometra associated with mammary fibroadenomatous hyperplasia in a cat. *Ciência Rural*. 44 (3): 498-500.
- 11 **Corrada Y.A. & Gobello M.C.** 2000. Reproducción Felina: Características del Gato Doméstico. *Revista Electronica Vet-Yu*. (296): 1-7.
- 12 **Dias P.P., Carvalheira J. & Gärtner F.** 2004. Cell proliferation in feline normal, hyperplastic and neoplastic mammary tissue--an immunohistochemical study. *Veterinary Journal*. 168(2):180-5.
- 13 **Filgueira K.D., Reis P.F.C. & Veras P.V.de.** 2008. Relato de caso: hiperplasia mamária felina: sucesso terapêutico com o uso do aglepristone. *Ciência Animal Brasileira*. 9(4):1010-1016.

- 14 Filgueira K.D., Reis P.F.C.C., Macêdo L.B., Oliveira I.V.P.M., Pimentel, M.M.L. & Júnior A.R.J.** 2015. Caracterização clínica e terapêutica de lesões mamárias não neoplásicas em fêmeas da espécie felina. *Acta Veterinária Brasileira*. 9(1):98-107.
- 15 Forsyth I.A.** 1994. Comparative aspects of placental lactogens: Structure and function. *Experimental and Clinical Endocrinology*. (102): 244–251. 1994.
- 16 Gaviria E.F., Buritica B., Diego F., Echeverry G. & Andrés F. L.** 2010. Hiperplasia fibroepitelial mamaria felina: reporte de un caso. *Revista CES / Medicina Veterinaria y Zootecnia*. 5(1): 70-76.
- 17 Gobello C., Castex G., Klima L., Rodriguez R. & Corrada, Y.A.** 2003. A study of two protocols combining aglepristone and cloprostenol to treat open cervix pyometra in the bitch. *Theriogenology*. 60(5):901-8.
- 18 González F.H.D.** 2002. Endocrinologia reprodutiva da fêmea. In: *Introdução a Endocrinologia Reprodutiva Veterinária*. 1.ed. Porto Alegre: UFRGS, pp. 1 (1): VI-1-VI-15.
- 19 Görlinger S., Kooistra H.S., Broek V.D.A. & Okkens A.C.** 2002. Treatment of Fibroadenomatous Hyperplasia in Cats with Aglepristone. *Journal of Veterinary Internal Medicine*. 16(6):710-3.
- 20 Gosselin Y., Chalifoux A. & Papageorges M.** 1981. The Use of Megestrol Acetate in Some Feline Dermatological Problems. *Canadian veterinary Journal*. 22(12):382-4.
- 21 Hayden D.W., Johnson H. & Ghobrial H.K.** 1983. Ultrastructure of Feline Mammary Hypertrophy. *Veterinary Pathology*. 20(3):254-64.
- 22 Hayden D.W., Barnes D.M. & Johnson K.H.** 1989. Morphologic Changes in the Mammary Gland of Megestrol Acetate-treated and Untreated Cats: A Retrospective Study. *Veterinary Pathology*. 26(2):104-13.
- 23 Hinton M. & Gaskell C.J.** 1997. Non-neoplastic mammary hypertrophy in the cat associated either with pregnancy or with oral progestagen therapy. *The Veterinary Record*. 100(14):277-80.
- 24 Jelinek F., Barton R., J. & Hasonova L.** 2007. Gynaecomastia in a tom-cat caused by cyproterone acetate: a case report. *Veterinarní Medicína*. 52, (11): 521–525.
- 25 Leidinger E., Hooijberg E., Sick K., B. & Reinelt G. K.** 2011. Fibroepithelial hyperplasia in an entire male cat: cytologic and histopathological features. *Tierärztliche Praxis. Ausgabe K Kleintiere Heimtiere*. 39(3):198-202.
- 26 Little S.** 2011. Feline reproduction: problems and clinical challenges. *Journal of Feline Medicine Surgery*. 13 (7):508-15.
- 27 Loretto A.P., Ilha M.R.S., Breitsameter I. & Faraco C.S.** 2004. Clinical and pathological study of feline mammary fibroadenomatous change associated with depot medroxyprogesterone acetate therapy. *Arquivo Brasileiro Medicina Veterinária e Zootecnia*. 56(2): 270-274.
- 28 Loretto A.P., Ilha M.R., Ordás J. & Mulas J.M.** 2005. Clinical pathological and immunohistochemical study of feline mammary fibroepithelial hyperplasia following a single injection of depot medroxyprogesterone acetate. *Journal of Feline Medicine and Surgery*. 7(1):43-52.



- 29 Lyons W.R.** 1985. Hormonal synergism in mammary growth. *The Royal Society Publishing Biologicals Science*. (149):303–325.
- 30 Macdougall LD.** 2003. Mammary fibroadenomatous hyperplasia in a young cat attributed to treatment with megestrol acetate. *The canadian Veterinary Journal*. 44(3):227-9.
- 31 Medeiros L.K.G., Carneiro R.S., Henrique F.V., Borges O.M.M. & Nóbrega N.P.I.** 2016. Hiperplasia mamária em felinos - Estudo retrospectivo. In: *Resumos do 37º Congresso Brasileiro de Medicina Veterinária da ANCLIVEPA* (Goiânia, Brasil). p. 1010-2016.
- 32 Michel C.** 1993. Induction of oestrus in cats by photoperiodic manipulations and social stimuli. *Laboratory Animals*. 27(3):278-80.
- 33 Mulas J.M., Millán Y., Bautista M.J., Pérez J. & Carrasco, L.** 2000. Oestrogen and progesterone receptors in feline fibroadenomatous change: an immunohistochemical study. *Research in Veterinary Science*. 68(1):15-21.
- 34 Norsworthy G.D., Crystal M.A., Grace S. F. & Tilley L.P.** 2004. Hiperplasia mamária. In: *O paciente felino*. 1 ed. São Paulo: Manole, pp. 398-400. Manole, SP.
- 35 Ordás J., Millán Y., Monteros A.E., Reymundo C., Mulas J.M.** 2004. Immunohistochemical expression of progesterone receptors, growth hormone and insulin growth factor-I in feline fibroadenomatous change. *Research in Veterinary Science*. 76(3):227-33.
- 36 Park JW., Zhao L., Willingham M.C. & Cheng S-Y.** 2017. Inhibition of STAT3 signaling blocks obesity-induced mammary hyperplasia in a mouse model. *American Journal of Cancer Reserch*. 7(3):727-739.
- 37 Rahal S. C., Caporali E.H.G., Lopes M.D., Rocha N.S. & Melero F.H.** 2003. Hiperplasia mamária felina - relato de três casos. *Ars veterinária*. 19(2):188-190.
- 38 Romagnoli S.** 2011. How I treat Benign Mammary Hypertrophy. In: *Abstracts the 46º Southern European Veterinary Southern Conference and Congresso Nacional AVEPA*. (Barcelona, Spain). p. 1-4.
- 39 Silva T.P.D. & Silva F.L.** 2012. Hiperplasia mamária felina: um relato de caso. *Enciclopédia biosfera. Centro Científico Conhecer*. 8(14):4-6.
- 40 Silva F.B., Lima A.E.S., Ribeiro L.G.R., Neto J.M.C., Costa A.C.F., Silveira C.P.B., Mello S.B., Laranjeira D.F. & Oriá A.P.** 2012. Utilização do aglepristone no tratamento da hiperplasia fibroepitelial mamária felina. *Veterinária e Zootecnia*. 19(3): 399-406.
- 41 Simas S.M., Beheregaray W.K., Gouvea A. & Contesini E.A.** 2011. Associação da acupuntura e aglepristone no tratamento de hiperplasia mamária em gata. *Acta Scientiae Veterinariae*. 39(4): 1006.
- 42 Sorribas C.E.** 2009. Secreções vulvo vaginais. In: *Emergências e afecções frequentes doo aparelho reprodutor*. 1.ed. São Paulo: MedVet, pp.3-6. MedVet, SP.

**43 Souza T.M., Figuera R.A., Langohr I.M. & Barros C.S.L.de.** 2002. Hiperplasia fibroepitelial mamária em felinos: cinco casos. *Ciência Rural*. 32(5): 0103-8478.

**44 Viana D.C., Santos A.C., Almeida R.L., Oliveira D.M., Silva A.B., Hagas F., Costa F. C. & Neto A. C. A.** 2012. Hiperplasia mamária felina – relato de caso. *Veterinária Notícias*. 18(2):121-125.

**45 Vitasek R. & Dendisova H.** 2006. Treatment of Feline Mammary Fibroepithelial Hyperplasia Following a Single Injection of Proligestone. *Acta veterinary Burnensis*. (75): 295–297.

**46 Wehrend A., Hospes R. & Gruber A.D.** 2001. Treatment of feline mammary fibroadenomatous hyperplasia with a progesterone antagonist. *The Veterinary Record*. 148(11):346-7.

Tabela1: Principais aspectos clínicos e resposta terapêutica ao protocolo adotado em 79 gatas com hiperplasia fibroepitelial mamária felina (HFMF), atendidas entre 2013 e 2018, mostrando diferenças entre as causas endógenas e exógenas, neste estudo.

Parâmetros:		Tratadas		Curadas		PNC		PCM pós- OVH:	
Grupos:		(G1)	(G2)	(G1)	(G2)	(G1)	(G2)	(G1)	(G2)
<b>Trat.(A)</b>	n°	29/71	42/71	29/67	38/67	5/19	14/19	1/13	12/13
	%	(40,84%)	(59,16%)	(43,28%)	(56,72%)	(26,31%)	(73,69%)	(7,70%)	(92,30%)
<b>Total: (n°/%)</b>		71/79 (89,87%)		67/71 (94,36%)		19/67 (28,35%)		13/71 (13,30%)	
<b>Trat.(B)</b>	n°	--	8/79	--	6/79	--	6/6	--	7/8
	%		(10,12%)		(7,59%)		(100%)		(87,5%)
<b>Total: (n°/%)</b>		8/79 (10,13%)		6/8 (75%)		6/6 (100%)		7/8 (87,5%)	

Trat.(A)=Tratamento A: (somente OVH); Trat. (B)=Tratamento B: (OVH e aglepristone após vinte dias da OVH); G1=Grupo 1 (gatas com causa endógena; não administração de P4 exógena); G2=Grupo 2 (gatas com causa exógena; administração de P4 exógena); PNC=Presença de necrose cutânea; PCM pós-OVH= persistente crescimento mamário após a ovário-histerectomia (OVH).

Imagem1: caso 20/80. HFMF em gata sem raça definida, 6 meses de idade, pertencente ao grupo (G1): forma não complicada, com causa endógena (não exposição à progesterona contraceptiva). Descrição da involução mamária a partir da OVH (Tratamento A). Em a) Gata no dia da OVH: observar HFMF em todas as mamas, com maior volume nos 2º e 3º pares mamários e ausência de complicação cutânea; b) mesma gata, 11 dias após a OVH com involução mamária em curso; c) mesma gata, 30 dias após a OVH com involução mamária ao estado fisiológico.

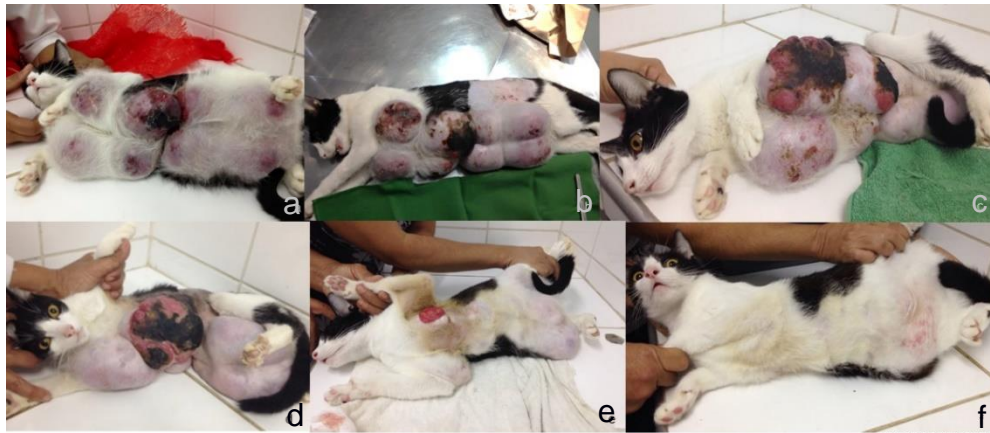

Imagem 2: caso 10/80.

Imagens: E. Marques de Melo

Imagem 2: caso 10/80. HFMF em gata sem raça definida, 7 meses de idade, pertencente ao grupo (G2): forma complicada, com causa exógena (exposição à progesterona contraceptiva). Demonstração da involução mamária a partir da OVH (Tratamento A). Em a) Gata no dia da anamnese: observar HFMF generalizada com intensa distensão cutânea, e inflamação caracterizada pelo rubor. Animal em dificuldade de deambulação; b) Dia da OVH: acesso via laparotomia esquerda (área em tricotomia); c) Após 10 dias da OVH com ruptura cutânea na mama esquerda do 1º par torácico, conseqüente ao persistente crescimento após a OVH; d) Após 42 dias da OVH, com involução mamária em curso demonstrando frouxidão tecidual, presença de tecido de granulação e necrose cutânea na mama esquerda do 1º par torácico; e) Após 102 dias da OVH, com involução mamária, cicatrização cutânea em curso e volume nos 1º e 4º pares de mamas, sugestivo de tecido conjuntivo residual e f) Após 120 dias da OVH com involução mamária ao estado fisiológico. O uso de roupa protegendo a cadeia mamária foi imprescindível.

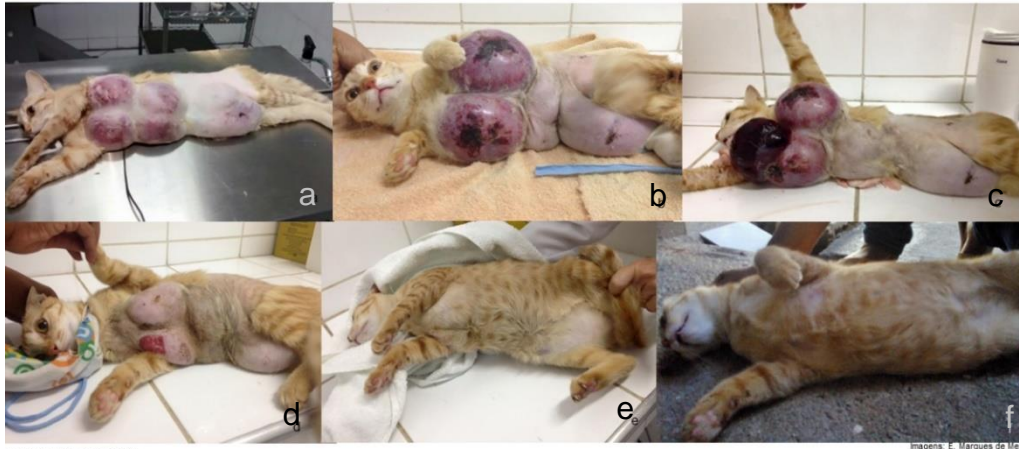


Imagem 3: caso 42/80.

Imagens: E. Marques de Melo

Imagem 3: caso 42/80. HFMF em gata sem raça definida, 1 ano de idade, pertencente ao grupo (G2): forma complicada, com causa exógena (exposição à progesterona contraceptiva). Demonstração da involução mamária a partir da OVH com intervenção de aglepristone vinte dias após a OVH (Tratamento B). Em a) gata no dia da OVH: observar HFMF em todas as mamas com aspecto inflamatório nos 1º, 2º e 4º pares mamários; b) Após 14 dias da OVH, com persistente crescimento mamário evidente no 1º par de mamas, distensão cutânea e área de necrose superficial; c) Após 15 dias da OVH com ruptura cutânea em mama direita do 1º par torácico, conseqüente ao persistente aumento após a OVH; d) Após 35 dias da OVH e posterior a intervenção com aglepristone com marcada involução mamária e cicatrização em curso na mama direita do 1º par torácico; e) Após 63 dias da OVH, com involução mamária, cicatrização cutânea e pequeno volume no 1º par torácico sugestivo de tecido conjuntivo residual e f) Após 92 dias da OVH, involução mamária ao estado fisiológico. O uso de roupa protegendo a cadeia mamária foi imprescindível.

## 9-Artigo 2:

Hiperplasia fibroepitelial mamária felina (HFMF): novas perspectivas de regulação endócrina

*Feline mammary fibroepithelial hyperplasia (FMFH): new perspectives of endocrine regulation.*

E. H. MARQUE DE MELO<sup>\*1</sup>; F. WIECHETECK. SOUZA<sup>1</sup>; M. K. NOTOMI<sup>1</sup>, D. RIBEIRO  
CÂMARA<sup>1</sup>

<sup>[1]</sup> Programa de Pós-Graduação em Inovação e Tecnologia Integrados a Medicina Veterinária para o Desenvolvimento Regional (PPGMV) da Universidade Federal de Alagoas (UFAL). Viçosa-AL, Brasil.

\* [emmvet@gmail.com.br](mailto:emmvet@gmail.com.br) Rua Marechal Antônio Guedes Muniz, 77, ap.:203. Jatiúca, Maceió-AL, Brasil. CEP: 57036-360.

### Resumo

A mamogênese, iniciada na fase embrionária e contínua nas etapas reprodutivas da fêmea, ainda não foi totalmente decifrada. Pesquisas nessa área, conduzidas com espécies produtoras de leite com fim comercial, podem auxiliar investigações da patogenia da hiperplasia fibroepitelial mamária felina (HFMF), caracterizada como um crescimento mamário anabólico ocorrido somente em algumas gatas devido a uma proliferação celular exacerbada nas estruturas alveolares, tanto no epitélio luminal quanto no mioepitélio, capaz de romper a pele e expor o parênquima. Na patogenia há o envolvimento da progesterona, tanto endógena quanto exógena em sinergia com Hormônio do Crescimento (GH) e Fator de crescimento semelhante a insulina-1 (IGF-1). Todavia, este mecanismo ainda pouco compreendido sugere interação com outros hormônios da mamogênese e é um campo aberto à pesquisa, sendo objeto de discussão desta revisão.

**Palavras-chave:** estrógeno, progesterona, lactogênio placentário, janus Quinase.

### Abstract

*Mamogenesis, initiated at the embryonic and continuous stage in the female reproductive stages, has not yet been fully deciphered. Research in this area, conducted with commercially available dairy species,*

*may aid in the investigation of the pathogenesis of feline mammary fibroepithelial hyperplasia (HFMF), characterized as an anabolic mammary growth occurring only in some cats due to an exacerbated cellular proliferation in the alveolar structures, both in the luminal epithelium and in the myoepithelium, capable of breaking the skin and exposing the parenchyma. In the pathogenesis there is the involvement of progesterone, both endogenous and exogenous in synergy with Growth Hormone (GH) and insulin-like growth factor-1 (IGF-1). However, the mechanism still poorly understood suggests interaction with other hormones of mamogenesis and is a field open to research, being the subject of discussion of this review.*

**Keywords:** *estrogen, progesterone, placental lactogen, janus Kinase.*

## **Introdução**

A mamogênese iniciada na fase embrionária é contínua nas etapas reprodutivas da fêmea (Lew, 2006) e envolve hormônios, moléculas localmente produzidas, fatores de crescimento e de comunicação intercelulares responsáveis pela proliferação, diferenciação e morfogênese (Matitashvili et al., 1997; Hovey et al., 1999).

O crescimento ductal em tecido adiposo ocorre na fase pré-púbere; desenvolvimento e proliferação celular do parênquima, na puberdade e nos ciclos reprodutivos subsequentes; alongamento ductal e lóbulo-alveolar, durante a gestação; culminando com involução alveolar e perda de células epiteliais no fim da lactação (Thordarson & Talamantes, 1987).

A proliferação celular da mamogênese fisiológica em gatas ocorre principalmente nas estruturas alveolares, tanto no epitélio luminal quanto no mioepitélio, e é este fator que se exacerba na HFMF (Dias, 2004), uma patologia desencadeada por progesterona em sinergia com GH e IGF-1 (Allen, 1973), presente no epitélio e estroma mamário (Mulas et al., 2000; Dias, 2004; Ordás et al., 2004; Loretto et al., 2005).

Os fatores citados e a pouca idade das gatas acometidas (Allen, 1973) sugerem que a puberdade e a gestação, estimulam papéis específicos na severidade da doença, pois somente algumas gatas desenvolvem um evento anabólico hiperplásico (Loretti et al., 2005).

Além disso, sabe-se que fatores de crescimento intracelular, são controlados nas fases da mamogênese através da cascata induzida pela Janus Quinases (JAK) e seus Transdutores de Sinal e Ativadores de Transcrição (STATs) onde desequilíbrios na via JAK/STAT induz falhas na mamogênese e sinaliza carcinogênicos (Wagner & Schmidt, 2011).

Objetiva-se discorrer sobre hormônios e fatores de crescimento celular da mamogênese, na ocorrência de HFMF. Na escassa literatura com gatas, a consulta de pesquisas com outros mamíferos sugere novos caminhos.

### **Mamogênese**

O controle da mamogênese é de interesse histórico (Lyons, 1958) e estudos iniciais para compreendê-lo utilizaram estratégias drásticas de eliminação hormonal fisiológica, como a hipofisectomia em ratas gestantes (Astwood & Greep, 1938), gonadectomia e adrenalectomia em cabras e ratas (Cowie, 1949).

Controlam formação e função mamária: hipófise, com hormônio do crescimento GH (Lyons, 1985; Forsyth, 1994; Akers et al., 2000; Berry et al., 2001), ovários como progesterona (Cowie, 1949; Hovey et al., 1999) e estrógeno (Lyons, 1985; Forsyth, 1994) e hormônios placentários (Akers, 1985; Gonzalez, 2002).

Além disso, o IGF-1 e sua proteína de ligação transportadora (IGFBP-3) regulam a proliferação celular (Weber et al., 1999; Berry et al., 2001), o tecido adiposo interfere no crescimento mamário (Hovey et al., 1999) e a prolactina e lactogênios placentários influenciam o desenvolvimento periparto (Akers, 1985).

Considerando o dinamismo da mamogênese em todas as fases reprodutiva, os principais elementos envolvidos são explicados a seguir.

### **Hormônio do crescimento (GH) e fatores relacionados**

O hormônio do crescimento (GH) possui 198 aminoácidos e peso de 20 kDa (Martinelli et al., 2008). É produzido pelas células acidófilas do hipotálamo e secretado pela hipófise, liberado pelo Hormônio liberador do GH (GHRH) e sofre influência de Grelina, a Somatostatina, (Martinelli et al., 2008; Boguszewski, 2001); também é produzido pela placenta, com elevação sérica ao longo da gestação (Forsyth, 1994).

Em humanos, os esteróides sexuais na puberdade causam maior secreção de GH, durante o sono profundo (Forsyth, 1994; Martinelli et al 2008). Através do receptor de GH (GHR), um dímero localizado na transmembrana e no citoplasma, regula o crescimento e maturação tecidual (Gonzalez, 2002; Martinelli et al., 2008).

O GH sinaliza a enzima Janus Quinase 2 (JAK2), ativando proteínas intracelulares STAT-5 (Signal Transducers and Activators of Transcription) designadas como "fator da glândula mamária" (Wagner & Schmidt, 2011) e secreção de IGF-1 e IGFBP-3 promovendo crescimento celular (Boguszewski, 2001; Martinelli et al., 2008).

O GH tem sido objeto de estudo em espécies para produção comercial de leite e em novilhas, associado ao IGF-1 e a IGFBP-3 são reguladores da mamogênese no desenvolvimento dos ductos epiteliais (Lyons, 1958; Forsyth, 1994; Akers et al., 2000), sendo que o GH estimula a proliferação do estroma mas não do epitélio, reforçando a mediação por IGF-1 (Berry et al., 2001), um fator de crescimento peptídico de elevado grau estrutural com a pró-insulina com atividade sobre o metabolismo intermediário, proliferação, crescimento e diferenciação celular que atua com receptor específico (IGF-1R) (Martinelli et al., 2008).



Sua forma livre sérica (7.649kDa) possui meia vida de aproximadamente 15 horas, e 90% é encontrado como reservatório circulante no complexo ternário: IGF-1IGFBP-3 -ALS, uma subunidade proteica ácido-lábil, impossibilitando ultrapassar a barreira endotelial (Jones; Clemmons, 1995) e só atua ligado à IGFBP-3 (Gonzalez, 2002).

São conhecidos seis tipos de IGFBPs, sendo a IGFBP-3 específica do IGF-1 (Martinelli et al., 2008). As IGFBPs produzidas no fígado (Boguszewski, 2001; Martelli et al., 2008) agem na forma glicosilada, pesam entre 39 e 42 kDa na forma livre, estão ligadas a 90% dos IGFs e possuem regulação independente (Rosenfeld; Cohen, 2002). Por modular a atividade do IGF-1 (Akers et al., 2000), tem alta importância na fisiologia mamária e em novilhas correspondem a 75% do total de IGFBPs (Weber et al 1999).

A concentração de IGF-1 e IGFBP-3 é reduzida na infância, se eleva na puberdade e volta a diminuir na idade adulta (Martinelli et al., 2008).

O GH estimula a produção de IGF-1, mas este fator é reduzido em restrição de proteína e calorias (Martinelli et al., 2005 apud Martinelli et al 2008) e a medida que são secretados em diversos sítios celulares, exercem ação autócrina, parácrina e endócrina, como observado na glândula mamária (Hovey et al., 1999; Berry et al, 2001).

O efeito parácrino do IGF-1 é responsável pela expansão clonal celular (Boguszewski, 2001). Seu efeito sobre o crescimento, função e patologia mamária *in vitro*, com vacas, ovelhas e cabras mostrou que o desenvolvimento ocorre com comunicação intercelular e elementos extracelulares (Matitashvili et al., 1997).

Adipócitos potencializaram IGF-1 no epitélio mamário de ovelhas pré-púberes exercendo feedback positivo sobre o estroma; além disso é aumentado no parênquima durante a gestação, permanece alto na lactação, se eleva no epitélio com suplementação de estrógeno e não sofre influência na ovariectomia (Hovey et al. 1999).

O IGF-1 associado à IGFBP-3 é um mitogênico celular do epitélio mamário em novilhas (Weber et al. 1999). Nesta espécie, a injeção de GH dobrou os níveis de IGF-1 em 24h e sua concentração plasmática ficou menor do que no parênquima significando que há uma produção local (Berry et al. 2001).

Poucas informações estão disponíveis sobre o IGF-2. É uma molécula de 7,47 kDa, com afinidade pelo mesmo receptor do IGF-1, porém com sítio de ligação diferente (Martinelli et al., 2008). Em células de ovelhas *in vitro*, IGF-2 mostrou-se potente mitógeno, mas reduziu concentração exposto ao estrógeno (Hovey et al., 1999).

### **Lactogênio placentário e prolactina**

A placenta tem papel endócrino e foi capaz de manter a gestação em ratas na ausência da hipófise (Astwood & Greep, 1938). O Lactogênio Placentário (PL) similar à prolactina e ao GH na diferenciação celular e formação do lóbulo alveolar mamário em primatas, roedores e ruminantes, mantém o desenvolvimento mamário na retirada da progesterona (Forsyth, 1986; Forsyth, 1994; Gonzalez, 2002) se elevando na segunda metade da gestação, sob estimulação esteroideal, (Akers, 1985). Todavia, pesquisas em cadelas e gatas não foram bem-sucedidas (Forsyth, 1986).

A prolactina (PRL), sintetizada nas células mamotrópicas da adenohipófise, possui 199 aminoácidos e 23,3kDa e é estimulada por endorfina, fator liberador de prolactina (PRF), hormônio liberador de tireotrofina (TRH), estrógeno, progesterona, pela sucção e ordenha, calor, dor, estresse e é inibida por dopamina (Gonzalez, 2002).

Prolactina e GH são somato-lactotrópicos, atuam no complexo mamotrófico; a PRL é aumentada na lactação, no parto, no anestro, na ovulação e fase luteal (Tucker, 2000), sendo que na gata, não ocorre elevação nestas duas últimas; para esta espécie há variação de 7,0 ng/ml no início da gestação para 43,5 ng/ml no final (Gonzales, 2002).

Em ratas, PRL induz a mesma cascata bioquímica do GH, estimulando proliferação celular epitelial e do compartimento ductal (Wagner & Schmidt, 2011).

### **Leptina**

Produzida por adipócitos (Chilliard et al., 2001; Silva et al. 2002) efetivo na saciedade (Marsilio et al., 2017). Leptina é concentrada nas mamas de vacas, ovelhas, cabras e ratas, mediante dietas supercalóricas, também se eleva na gestação e reduz no pós-parto e lactação (Aoki, 1999; Chilliard et al., 2001); atua de modo autócrino e parácrino em toda a mamogênese, desde proliferação (gravidez e lactação) à apoptose (involução mamária) (Lyn & Li, 2007).

Felinos são pouco sensíveis à leptina, (Appleton et al., 2000) mesmo sua concentração se elevando junto a gordura corporal (Appleton et al., 2000; Martin, 2001; Coradini et al., 2013) e oscila em disfunção tireoidiana (Marsilio et al., 2017). Nesta espécie o sequenciamento aminoácido para leptina já é determinado (Gabriel & Lidani, 2015).

Leptina *in vitro* com IGF-1, em células mamárias de novilhas pré-púberes e obesas demonstrou reduzida síntese celular epitelial (Silva et al, 2002). Recentemente, a via JAK/STAT-leptina foi descrita como desencadeadora de hiperplasia mamária em ratas obesas (Park et al. 2017).

### **Progesterona e estrógeno**

Em ratas a mamogênese é independente da presença dos ovários nas seis primeiras semanas de vida e reduzida na fase pré-púbere nas gonadectomizadas (Cowie, 1949).

Estrógenos participam do crescimento dos ductos (Lyons, 1958; Forsyth, 1994) e progesterona (P4) do crescimento lóbulo-alveolar (Gonzalez, 2002) sendo reguladores da mamogênese e da função

mamária (Thordarson & Talamantes, 1987), formando um ciclo bioquímico e fisiológico pouco decifrado (Lew, 2006).

Apesar da principal fonte de estrógeno ser ovariana (Gonzalez, 2002), também é expresso, isolado ou associado ao GH na proliferação celular do epitélio mamário; com tendência a aumentar a expressão de mRNA de IGF-1 (Hovey et al., 1999), observando-se que com estradiol houve redução de IGFBP-3 no tecido adiposo mamário em novilhas pré-púberes (Berry et al., 2001). Também nesta espécie, a ovariectomia reduziu a concentração de estradiol circulante e no parênquima mamário em cerca de 90% (Akers et al., 2000).

### **Hiperplasia Fibroepitelial Mamária Felina (HFMF) – aspectos endócrinos**

Na gata uma proliferação celular mamária epitelial e mioepitelial é fisiológica no ciclo estral, aumentada no metaestro e reduzida no anestro quando há involução das estruturas alveolares e ductais (Dias et al., 2004). Todavia, essa proliferação celular exacerbada é a principal característica da HFMF, tanto no estroma quanto no epitélio nas estruturas alveolares e ductais, responsivas a hormônios esteroidais (Dias et al., 2004) com potencial de expandir o parênquima e romper a pele (Loretti et al., 2005).

A prevalência de HFMF juvenil, enfatizada por Allen (1973), é relacionada à fase de maior concentração de hormônios sexuais (Martinelli et al., 2008; Gonzalez, 2002) onde GH está aumentado, declinando no adulto (Martinelli et al., 2008).

A P4 exógena apontada como desencadeadora das HFMF, tanto não-experimental (Mulas et al., 2000) quanto experimental (Loretti et al., 2005) tem seu uso indiscriminado como potencializador (Loretti et al., 2005) concentrando P4, 25 vezes mais que a endógena (Hayden et al., 1989) e agravado por ser lipofílico (Capuco & Tucker, 1980) e por somar-se a proliferação celular típica da puberdade (Dias et al., 2004).

Contudo, P4 sérica nos casos de HFMF não colabora com diagnóstico (Hayden,1981) por não diferenciar as fontes: ovário, adrenal ou exógena (Loretti et al., 2005).

Nas gatas os receptores de P4 estão nas mamas normais, displásicas, hiperplásicas e tumorais (Ordás et al., 2004). E nas HFMF, estão nas células basais, suprabasais e lumenais epiteliais (Mulas et al., 2000), nas células ductais (Ordás et al., 2004; Loretti et al., 2005) e do estroma mamário (Mulas et al., 2000). Estando GH co-localizado nas células epiteliais mamárias das gatas, sugere-se que P4 estimule sua expressão local (Mulas et al., 2000; Ordás et al., 2004).

Outros fatores influenciam GH sobre a HFMF, uma vez que nem toda célula positiva para GH expressa P4, todavia IGF-I que é mitogênico (Weber et al., 1999) está em 70% destas gatas. (Ordás et al., 2004; Loretti et al, 2005).

A não detecção de receptores estrogênicos nas HFMF (Loretti et al. 2005) se deve a falha imunohistoquímica, pois 55% dos casos de HFMF expressaram (Mulas et al., 2000); esse mecanismo precisa ser elucidado (Berry et al., 2001; Hovey et al., 1999).

### **Considerações finais**

Na HFMF ocorre uma potencialização da proliferação celular mamária fisiológica da puberdade, tendo em vista os hormônios e fatores detectados neste evento serem característicos, bem como os hormônios da gestação; no entanto, somente algumas gatas, desenvolvem a proliferação patológica e algumas são anabólicas e severas. Influenciando na patogenia podem estar o sinergismo de estrógeno e fator nutricional estimulando redução de IGF-1 celular, pela insuficiente produção de IGFBP-3 hepática, além de reduzido tecido adiposo com pouca adesão de P4 e GH; sendo gatas mal nutridas ou hipoprotéicas, as que vão demonstrar a doença de modo menos severo.

## Referências

- Allen, H.L.** Feline Mammary Hypertrophy. *Veterinary Pathology*. Pensilvânia, EUA, v.10, 501-508, 1973.
- Akers RM.** Lactogenic hormones: binding sites, mammary growth, secretory cell differentiation, and milk biosynthesis in ruminants. *Journal of Dairy Science*. EUA. v.68, p.501-519, february, 1985.
- Akers RM, Mcfadden TB, Purup S.** Local IGF-1 axis in peripubertal ruminant mammary development. *Journal of mammary gland biology neoplasia*. EUA, v. 5, n.1, p.43-51. jan., 2000.
- Aoki N, Kawamura M, Matsuda T.** Lactation-dependent down regulation of leptin production in mouse mammary gland. *Biochimica et Biophysica Acta (BBA) - General Subjects*. Austrália, v.1427, n.2, p. 298-306, abril,1999.
- Appleton DJ, Rand JS, Sunvold GD.** Plasma leptin concentrations in cats: reference range, effect of weight gain and relationship with adiposity as measured by dual energy X-ray absorptiometry. *Journal of Feline Medicine Surgery*. EUA, v.2, n.4, p.191-9. dezembro, 2000.
- Astwood EB, Greep RO.** A corpus luteum-stimulating substance in the rat placenta. *Sage journals experimental biology and medicine*. New York, EUA. v. 38, n1., p. 713-716, jun 1938.
- Berry SD, Mcfadden TB, Pearson RE.** A local increase in the mammary IGF-1:IGFBP-3 ratio mediates the mammogenic effects of estrogen and growth hormone. *Domestic animal endocrinology*. Neterland, Amsterdã. v.21, n.1, p.39-53, july 2001.
- Boguszewski CL.** Genética Molecular do Eixo GH-IGF1. *Arquivo Brasileiro de endocrinologia metabolismo*. São Paulo, SP, v.45, n.1, p.5-14. jan. 2001.

**Capuco A V, Tucker HA.** Progesterone inhibition of glucocorticoid binding to mammary tissue from lactating and nonlactating cows. *Sage journals experimental biology and medicine*. New York, EUA. v.,164 n.3, p. 386-393. July,1980.

**Chilliard Y, Bonnet M, Delavaud C.** Leptin in ruminants gene expression in adipose tissue and mammary gland, and regulation of plasma concentration. *Domestic animal endocrinology*. Neterland, Amsterdã, v.21, n.4, p.271-295, november, 2001

**Coradini M, Rand JS, Morton JM.** Fat mass, and not diet, has a large effect on postprandial leptin but not on adiponectin concentrations in cats. *Domestic animal endocrinology*. Neterland, Amsterdã, v.45, n.2, p. 79-88, august, 2013.

**Cowie AT.** The relative growth of the mammary gland in normal, gonadectomized, and adrenalectomized rats. *The jornal of endocrinology*. Melborn, Austrália, v.6, n.2, p.145–157, 1949.

**Dias, P.P.** Cell proliferation in feline normal, hyperplastic and neoplastic mammary tissue-an immunohistochemical study. **Veterinary Journal**. Londres, Inglaterra, v. 168, n.2, 180-5, setembro de 2004.

**Forsyth IA:** Variation among species in the endocrine control of mammary growth and function: the roles of prolactin, growth hormone, and placental lactogen. *Journal of the american dairy sciency*. EUA, v.69, n.3, p. 886-903, march, 1986.

**Forsyth IA.** Comparative aspects of placental lactogens: Structure and function. *Experimental and clinical endocrinology*. Germany, v.102, n. 3, p.244–251, 1994.

**Gabriel JE.; Lidani KC.** Short Communication Molecular conservation of the mammalian leptin protein. *Genetics and molecular research*. Ribeirão preto, SP, 2015 Jan v.14;n.1, p.253-8.January, 2015.

- Gonzalez FHD.** Introdução a endocrinologia reprodutiva veterinária: *Características dos hormônios*. 1.ed. Rio Grande do Sul: UFRGS, 2002. p.(I-3-VIII-5).
- Hayden, D. W.** Morphologic Changes in the Mammary Gland of Megestrol Acetate-treated and Untreated Cats: A Retrospective Study. *Veterinary Pathology*. EUA, v.26,n.2. 104-113, 1989.
- Hovey RC, Mcfadden TB, Akers RM.** Regulation of mammary gland growth and morphogenesis by the mammary fat pad: a species comparison. *Journal of mammary gland biology neoplasia*. New York, USA, v.4, n.1, p.53–68, january 1999.
- Jones JJ, Clemmons DR.** Insulin-like growth factors and their binding proteins: biological actions. *Endocrine review*. New York, USA, v.16, n.1, p.3-34, feb 1995.
- Lew BJ.** Desenvolvimento mamário em novilhas leiteiras: aspectos fisiológicos e bioquímicos envolvidos no processo. *Revista brasileira de reprodução animal*. Belo Horizonte, Brasil, v.30, n.1/2, p.36-41, jan./jun. 2006.
- Lin Y, Li Q.** Expression and function of leptin and its receptor in mouse mammary gland. *Science in China*. China, v. 50, n.5, p. 669-75, oct, 2007.
- Loretti, A.P.; ILhas, M.R.S.; Ordás, J.; Mulas, J.M. J.** Clinical pathological and immunohistochemical study of feline mammary fibroepithelial hyperplasia following a single injection of depot medroxyprogesterone acetate. *Journal of Feline Medicine Surgery*. EUA, v.7, n.1, 43-52, 2005.
- Lyons WR.** 1958. Hormonal synergism in mammary growth. *The royal society*. San Francisco, California, USA, v.149, n.936, p.303–325. december, 1958.



- Martin L, Siliart B, Dumon H.** et al. Leptin, body fat content and energy expenditure in intact and gonadectomized adult cats: a preliminary study. *Journal of animal physiology and animal nutrition*. Germany, v.85, n.7-8, p.:195-9, Aug. 2001.
- Matltashvili E, Bramleyz AJ, Zavizio B.** An in vitro approach to ruminant mammary gland biology. *Biotechnology advances*. Oxford, England, v. 15. n. 1. pp. 17-41. 1997.
- Marsilio S, Glanemann B, Martin L.** Leptin and ghrelin concentration in hyperthyroid cats before and after radioactive iodine therapy compared to euthyroid control cats. *Veterinary medical journal*. Stuttgart, Germany, v.45, n.2, p. 95-101, abril, 2017.
- Martinelli CE, Aguiar-Oliveira MH.** Fisiologia do Eixo GH-Sistema IGF. Crescimento normal: avaliação e regulação endócrina. *Arquivo Brasileiro de endocrinologia e metabolismo*. São Paulo, SP, Brasil, v. 52, n.5, p. 717-725. julho, 2008.
- Mulas, J.M.; Millán, Y.; Bautista, M.J.** Oestrogen and progesterone receptors in feline fibroadenomatous change: an immunohistochemical study. *Research in veterinary Science*. EUA, v. 68, n.1, 15-21, 2000.
- Ordás, J.; Millán, Y.; Monteros, A.E.** Immunohistochemical expression of progesterone receptors, growth hormone and insulin growth factor-I in feline fibroadenomatous change. *Research in Veterinary Science*. EUA, v. 76, n.3, 227-33, 2004
- Park JW, Zhao L, Willingham MC.** Inhibition of STAT3 signaling blocks obesity-induced mammary hyperplasia in a mouse model. *American journal of cancer research*. Madison, USA, v. 7, n.3, p.727-739, mar, 2017.
- Rosenfeld RG, Cohen P.** *Pediatric endocrinology: Disorders of growth hormone/insulinlike growth factor secretion and action*. 2. ed. Philadelphia: Saunders; p. 211-88, 2002.

**Silva LFP, Vandehaar MJ, Weber NMS.** Evidence for a local effect of leptin in bovine mammary gland. *Journal of dairy science*. Lancaster, USA, v. 85, n.12, p. 3277-3286, december, 2002.

**Thordarson G, Talamantes F.** The Mammary gland: Role of the placenta in mammary gland development and function. 1.ed. New York: Plenum Press, 1987. Pp. 625, p 459-498. ISBN 0 306 42641 2.

**Tucker, H.A.** Hormones, Mammary Growth, and Lactation: a 41-Year Perspective. *Journal of Dairy Science*. V.83, n. 4, p. 874-884, april 2000.

**Wagner KU, Schmidt JW.** The two faces of Janus kinases and their respective STATs in mammary gland development and cancer. *Journal of carcinogenesis*. London, v.10, n.32, december, 2011.

**Weber MS, Purup M, Vestergaard M. et al.** Contribution of insulin-like growth factor (IGF)-I and IGF-binding protein-3 to mitogenic activity in bovine mammary extracts and serum. *The Journal of endocrinology*. England, v.161, n. 3, p.365-373, jun, 1999.

## REFERÊNCIAS

- ACC&D-Alliance for Contraception in Cats & Dogs. **Position document, Status of Current Approaches to Non-Surgical Dog and Cat. Contraception and Sterilization.** EUA, 22 de Julho de 2009. Disponível em: <<https://www.acc-d.org/docs/default-source/Research-and-Innovation/pppp-megestrolacetate.pdf?sfvrsn=2>> [acesso em: Junho de 2017].
- Akers, R.M. Lactogenic hormones: binding sites, mammary growth, secretory cell differentiation, and milk biosynthesis in ruminants. **Journal of Dairy Science.** EUA. v.68, p.501-519, february, 1985. ISSN: 0022-0302. Disponível em: <<https://www.sciencedirect.com/science/article/pii/S0022030285808493>> [acesso em: novembro de 2017].
- Akers, R.M. et al. Local IGF-1 axis in peripubertal ruminant mammary development. **Journal of mammary gland biology neoplasia.** EUA, v. 5, n.1, p.43-51. Jan., 2000. Disponível em: <<https://www.ncbi.nlm.nih.gov/pubmed/10791767>> [acesso em: junho de 2018].
- Allen, H.L. Feline Mammary Hypertrophy. **Veterinary Pathology.** Pensilvânia, EUA, v.10, 501-508, 1973. ISSN 0300-9858. Disponível em: <[http://journals.sagepub.com/doi/abs/10.1177/030098587301000603?url\\_ver=Z39.88-2003&rfr\\_id=ori:rid:crossref.org&rfr\\_dat=cr\\_pub%3dpubmed](http://journals.sagepub.com/doi/abs/10.1177/030098587301000603?url_ver=Z39.88-2003&rfr_id=ori:rid:crossref.org&rfr_dat=cr_pub%3dpubmed)>. [acesso em: julho de 2017].
- Allison, R.W.; Maddux, J. M. **Diagnóstico citológico e hematológico de cães e gatos.** 3 ed. São Paulo: Medvet, 2009, p. 112-129.
- Amorim, F.V. Hiperplasia mamária felina. **Acta Scientiae Veterinariae.** Rio Grande do Sul, 2007.35(2):279-280. ISSN 1679-9216. Disponível em: <[www.ufrgs.br/actavet/35-suple-2/23-ANCLIVEPA.pdf](http://www.ufrgs.br/actavet/35-suple-2/23-ANCLIVEPA.pdf)> [acesso em: abril de 2018].
- Aoki, N.; Kawamura, M.; Matsuda, T. Lactation-dependent down regulation of leptin production in mouse mammary gland. **Biochimica et Biophysica Acta (BBA) - General Subjects.** Austrália, v.1427, n.2, p. 298-306, Abril,1999. ISSN: 0304-4165. Disponível em: <<https://www.sciencedirect.com/science/article/pii/S030441659900029X?via%3Dihub>> [acesso em: dezembro de 2017]
- Appleton, D.J.; Rand. J.S.; Sunvold. G.D. Plasma leptin concentrations in cats: reference range, effect of weight gain and relationship with adiposity as measured by dual energy X-ray absorptiometry. **Journal of Feline Medicine Surgery.** EUA, v.2, n.4, p.191-9. dezembro, 2000. ISSN: 1532-2750. Disponível em: <<https://www.ncbi.nlm.nih.gov/pubmed/11716618>> [acesso em dezembro de 2017].
- Araújo, E.K.D. et.al. Principais patologias relacionadas aos efeitos adversos do uso de fármacos contraceptivos em gatas em Teresina-PI. **Pubvet medicina veterinária e zootecnia.** Teresina, Piauí, v.11, n.3, p.256-261, março de 2017.ISSN 1982-1263. Disponível em:<[www.pubvet.com.br/uploads/760ab076fc944961c2512932656fa69b.pdf](http://www.pubvet.com.br/uploads/760ab076fc944961c2512932656fa69b.pdf)> [acesso em: maio de 2017].
- Astwood, E.B.; Greep, R.O.: A corpus luteum-stimulating substance in the rat placenta. **Sage journals Experimental Biology and Medicine.** New York, EUA. v. 38, n1., p. 713-716, jun

1938. ISSN: 1535-3699. Disponível em:

<<http://journals.sagepub.com/doi/abs/10.3181/00379727-38-9991?journalCode=ebma>> [acesso em: junho de 2018].

Barbosa, C.E. Hiperplasia Mamária Felina - Relato de Caso. 2010. 117f. Monografia (Especialização strictu sensu em clínica médica e cirúrgica de pequenos animais)- Programa de pós-graduação em clínica médica e cirúrgica de pequenos animais, universidade castelo branco. Rio de Janeiro, RJ, 2010. Disponível em:

<<http://qualittas.com.br/uploads/documentos/Hiperplasia%20Mamaria%20-%20Carlos%20Eduardo%20Barbosa.pdf>> [acesso em: abril de 2018].

Bellenger, C. R . et al. Effect of megestrol acetate on the endometrium of the prepubertally ovariectomised kitten. **Research in Veterinary Science**. Sydney, Austrália, v.48, n. 1, 112 – 118, Janeiro, 1990. PMID: 2300703. Disponível em:

<<https://www.ncbi.nlm.nih.gov/pubmed/2300703> Março> [acesso em: maio de 2017].

Berry, S.D. et al. A local increase in the mammary IGF-1:IGFBP-3 ratio mediates the mammogenic effects of estrogen and growth hormone. **Domestic animal endocrinology**.

Neterland, Amsterdã. v.21,n.1, p.39-53, july 2001. ISSN: 0739-7240. Disponível em:

<<http://www.sciencedirect.com/science/article/pii/S0739724001001011?via%3Dihub>> [acesso em: junho de 2018].

Boguszewski, C.L. Genética Molecular do Eixo GH-IGF1. **Arquivo Brasileiro de Endocrinologia Metabolismo**. São Paulo, SP, v.45, n.1, p.5-14. Jan./Feb. 2001. ISSN 1677-9487. Disponível em: <[http://www.scielo.br/scielo.php?script=sci\\_arttext&pid=S0004-27302001000100003](http://www.scielo.br/scielo.php?script=sci_arttext&pid=S0004-27302001000100003)> [acessado em: junho de 2018].

Brito, A.C. et. al. Levantamento de afecções mamárias atendidas no hovet-umesp no período de 2005 a 2011 e relato de um caso de complexo hiperplásico fibroadenomatoso mamário felino. In: XIV Congresso Metodista de Iniciação e Produção Científica - XIII Seminário de Extensão - VIII Seminário PIBIC/UMESP. São Paulo. **(Resumos)**. São Paulo: FACSAUDE, 25 e 26 de outubro de 2011. Disponível em: <<https://www.metodista.br/congressos-cientificos/index.php/CM2011/FACSAUDESA/paper/viewPaper/2316>> [acesso em: agosto de 2017].

Burstyn, U. Management of mastitis and abscessation of mammary glands secondary to fibroadenomatous hyperplasia in a primiparturient cat. **Journal of the American Veterinary Medical Association**. EUA, Vol. 236, n. 3, 326-329, 2010. DOI:236.3.326. Disponível em: <<https://www.ncbi.nlm.nih.gov/pubmed/20113246>>. [Acesso em: julho de 2017].

Capuco, A. V.; Tucker, H.A. Progesterone inhibition of glucocorticoid binding to mammary tissue from lactating and nonlactating cows. **Sage journals experimental biology and medicine**. New York, EUA. v.,164 n.3, p. 386-393. July,1980. ISSN: 1535-3699. Disponível em: <<http://journals.sagepub.com/doi/abs/10.3181/00379727-164-40883?journalCode=ebma>> [acesso em: dezembro de 2017].

Chisholm, H. Massive mammary enlargement in a cat. **Canadian Veterinary Journal**. Canadá, v. 34, n.5, 315-317, 1993. PMID: 1686534. Disponível em:

<[http://www.ncbi.nlm.nih.gov/pmc/articles/PMC1686534/.](http://www.ncbi.nlm.nih.gov/pmc/articles/PMC1686534/)> [acesso em: abril de 2018].

Chilliard, Y. et al. Leptin in ruminants gene expression in adipose tissue and mammary gland, and regulation of plasma concentration. **Domestic Animal Endocrinology**. Neterland, Amsterdã, v.21, n.4, p.271-295, november, 2001. ISSN 0739-7240. Disponível em: <<https://www.sciencedirect.com/science/article/pii/S0739724001001242>> [acesso em: dezembro de 2017].

Coloméi, L.M. et al. Laparoscopic-assisted treatment of pyometra associated with mammary fibroadenomatous hyperplasia in a cat. **Ciência Rural**. Santa Maria RS., v.44, n.3, 498-500, 2014. ISSN 0103-8478. Disponível em: <<http://www.scielo.br/pdf/cr/v44n3/a6614cr2012-0150.pdf>> [acesso em: abril de 2018].

Costenaro, A.P. et al. Hiperplasia mamária benigna felina em decorrência do uso de progestágenos. In: Semana do conhecimento UPF. 2015, Passo Fundo. **(Resumos)**. Passo fundo: UFPEL, 2015, 15. Disponível em: <<http://semanadoconhecimento.upf.br/download/anais-2015/ciencias-agrarias/amanda-pauline-costenaro-hiperplasia-mamaria.pdf>> [acesso em: abril de 2018].

Coradini, M. et al. Fat mass, and not diet, has a large effect on postprandial leptin but not on adiponectin concentrations in cats. **Domestic Animal Endocrinology**. Neterland, Amsterdã, v.45, n.2, p. 79-88, august, 2013. ISSN 0739-7240. Disponível em: <<https://www.sciencedirect.com/science/article/pii/S0739724013000726>> [acesso em: dezembro de 2017].

Corrada, Y.A.; Gobello, M.C. Reproducción Felina: Características del Gato Doméstico. **Revista Electronica Vet-Yu**. Uruguai, v.296, 1-7, 2014. ISSN 1688-2075. Disponível em: <[http://www.veterinaria.org/asociaciones/vetuy/articulos/artic\\_fel/050/0008/fel0008.htm](http://www.veterinaria.org/asociaciones/vetuy/articulos/artic_fel/050/0008/fel0008.htm). Março de 2017> [acesso em: maio de 2017].

Cowie, A.T. The relative growth of the mammary gland in normal, gonadectomized, and adrenalectomized rats. **The journal of endocrinology**. Melborn, Austrália, v.6, n.2, p.145–157, 1949. ISSN 0022-0795. Disponível em: <<https://www.ncbi.nlm.nih.gov/pubmed/15392907>> [acesso em: junho de 2018].

Dias, P.P. et al. Cell proliferation in feline normal, hyperplastic and neoplastic mammary tissue-an immunohistochemical study. **Veterinary Journal**. Londres, Inglaterra, v. 168, n.2, 180-5, setembro de 2004. ISSN: 1090-0233. Disponível em: <<http://www.sciencedirect.com/science/article/pii/S1090023303002065?via%3Dihub>> [acesso em: julho de 2017].

Dyce, K. M. et al. **Tratado de anatomia veterinária**. 2 ed. p. 229-330. Guanabara Koogan, RJ. 1996.

Fagundes, A.K.F. et al. Hiperplasia fibroepitelial em felino atendido no hospital veterinário da UFRPE - relato de caso. In: Eventos UFRPE Jepex, Recife, Brasil, 2009, Recife, Pernambuco. **(ANAIS)**. Recife, 795. Disponível em: <<http://www.eventosufrpe.com.br/jepex2009/cd/resumos/r0795-2.pdf>> [acesso em: abril de 2018].

Faria BM. et al. Hiperplasia mamária em felino atendido no hospital veterinário da Universidade Federal Rural da Amazônia - UFRA - relato de caso. In: ANCLIVEPA, 35, 2014, Belo Horizonte, Brasil. **(ANAIS)**. Belo Horizonte. 0613. Disponível em:

<[http://www.infoteca.inf.br/anclivepa/smarty/templates/arquivos\\_template/upload\\_arquivos/docs/ANC14198.pdf](http://www.infoteca.inf.br/anclivepa/smarty/templates/arquivos_template/upload_arquivos/docs/ANC14198.pdf)> [acesso em: abril de 2018].

Ferreira, H.P.M. et al. Hiperplasia mamária felina: relato de caso. In: ANCLIVEPA, 35, 2014, Belo Horizonte. **(ANAIS)**. Belo Horizonte: 30 a 02 de maio de 2014, 0616. Disponível em: <[http://www.infoteca.inf.br/anclivepa/smarty/templates/arquivos\\_template/upload\\_arquivos/docs/ANC14199.pdf](http://www.infoteca.inf.br/anclivepa/smarty/templates/arquivos_template/upload_arquivos/docs/ANC14199.pdf)> [acesso em: abril de 2018].

Filgueira, K.D. et al. Relato de caso: hiperplasia mamária felina: sucesso terapêutico com o uso do aglepristone. **Ciência Animal Brasileira**. Goiânia, v.9, n.4, 1010-1016, 2008. ISSN 1809-6891. Disponível em: <http://www.revistas.ufg.br/index.php/vet/article/view/971>. [acesso em: abril de 2018].

Findik, M. et al. The use of proligestone, megestrol acetate and GnRH on queens with the aim of hormonal contraception. **Turkish Journal of Veterinary and Animal Sciences**. Turkia, v.23, n.3, 455-459, 1999. Disponível em: <<http://journals.tubitak.gov.tr/veterinary/issues/vet-99-23-ek3/vet-23-ek3-3-97107.pdf>> [acesso em: maio de 2018].

Filgueira, K.D. et al. Caracterização clínica e terapêutica de lesões mamárias não neoplásicas em fêmeas da espécie felina. **Acta Veterinária Brasília**, Mossoró RN, v.9, n.1, 98-107, 2015. ISSN 19815484. Disponível em: <<https://periodicos.ufersa.edu.br/index.php/acta/article/download/4780/5759>> [acesso em: agosto de 2017].

Fransson, B.A.; Rangle, C.A. Canine pyometra: an update on pathogenesis and treatment. **Compendium**, Washington, v.25, n.8, p. 602-612, 2003. Disponível em: <[http://www.compendiumvet.com/Media/Publications/Article/PV\\_25\\_08\\_602.pdf](http://www.compendiumvet.com/Media/Publications/Article/PV_25_08_602.pdf)> [acesso em: maio de 2017].

Fossum, T. W. **Cirurgia de pequenos animais**. In: **Cirurgia dos sistemas reprodutivo e genital**. P. 733-734. 3.ed. Rio de Janeiro, Elsevier, 2008.

Forsyth, I.A. Variation among species in the endocrine control of mammary growth and function: the roles of prolactin, growth hormone, and placental lactogen. **Journal of the American Dairy Science**. EUA, v.69, n.3, p. 886-903, march, 1986. ISSN Disponível em: <[https://www.journalofdairyscience.org/article/S0022-0302\(86\)80479-9/pdf](https://www.journalofdairyscience.org/article/S0022-0302(86)80479-9/pdf)> [acesso em: junho de 2018].

Forsyth I.A. Comparative aspects of placental lactogens: Structure and function. **Experimental and clinical endocrinology**. Germany, v.102, n. 3, p.244–251, 1994. ISSN: 0232-7384. Disponível em: <<https://www.ncbi.nlm.nih.gov/pubmed/7995346>> [acesso em: junho de 2018].

Gabriel, J.E.; LIDANI, K.C. Short Communication Molecular conservation of the mammalian leptin protein. **Genetics and molecular research**. Ribeirão preto, SP, 2015 Jan v.14;n.1, p.253-8. January, 2015. ISSN 1676-5680. Disponível em: <<https://www.ncbi.nlm.nih.gov/pubmed/25729957>> [acesso em: dezembro de 2017].

Gaviria, E.F.B. et al. Hiperplasia fibroepitelial mamária felina: reporte de un caso. **Revista CES Medicina Veterinaria y Zootecnia**. Colômbia, v.5, n.1, 70-76, 2010. ISSN 1900-9607<<http://www.redalyc.org/articulo.oa?id=321428103006>> [acesso em: abril de 2018].

Gobelo, et al. A study of two protocols combining aglepristone and cloprostenol to treat open cervix pyometra in the bitch. **Theriogenology**. v.60, n. 5, p. 901-8, 2003. ISSN 0093-691X. Disponível em: <<https://www.sciencedirect.com/science/article/pii/S0093691X03000943?via%3Dihub>> [acesso em: julho de 2018].

Gogny, A.; Fiéni, F. Aglepristone: A review on its clinical use in animals. **Theriogenology**. EUA v.85,n.4,555-66, 2016. PMID: 26525399. Disponível em: <<https://www.ncbi.nlm.nih.gov/pubmed/26525399>> [acesso em: julho de 2017].

Gonzalez, F.H.D. 2002. **Introdução a endocrinologia reprodutiva veterinária: Características dos hormônios**. 1.ed. Rio Grande do Sul: UFRGS, 2002. p.(I-3-VIII-5).

Görlinger, S. et al. Treatment of Fibroadenomatous Hyperplasia in Cats with Aglepristone. **Journal of Veterinaru Internal Medicine**. EUA, v.16, n.6,710-3, 2002. ISSN:1939-1676. Disponível em: <<https://www.ncbi.nlm.nih.gov/pubmed/12465769>> [acesso em: julho de 2017].

Gosselin, Y. et al. The Use of Megestrol Acetate in Some Feline Dermatological Problems. **The Canadian veterinary Journal**. Canadá, v.22,n.12, 382-384, 1981. PMID: 7337916. Disponível em: <<https://www.ncbi.nlm.nih.gov/pmc/articles/PMC1790016/pdf/canvetj00301-0024.pdf>>. Março de 2017>. [acesso em: maio de 2017].

Hayden, D. W. et al. Feline mammary hypertrophy/fibroadenoma complex: clinical and hormonal aspects. **American Journal of Veterinary Reserch**. EUA, v.42, n.10, 1699-1703, 1981. PMID: 7198885. Disponível em: <<https://www.ncbi.nlm.nih.gov/pubmed/7198885>> [acesso em: abril de 2018].

Hayden, D. W.et al. Morphologic Changes in the Mammary Gland of Megestrol Acetate-treated and Untreated Cats: A Retrospective Study. **Veterinary Pathology**. EUA, v.26,n.2. 104-113, 1989. ISSN: 03009858. Disponível em: <[http://journals.sagepub.com/doi/abs/10.1177/030098588902600202?url\\_ver=Z39.88-2003&rfr\\_id=ori:rid:crossref.org&rfr\\_dat=cr\\_pub%3dpubmed](http://journals.sagepub.com/doi/abs/10.1177/030098588902600202?url_ver=Z39.88-2003&rfr_id=ori:rid:crossref.org&rfr_dat=cr_pub%3dpubmed)>. [acesso em: maio de 2017].

Hayden, D. W. et al. Ultrastructure of Feline Mammary Hypertrophy. **Veterinary Pathology**. EUA, v. 20, n.3, 254-64, 1983. Disponível em: <<http://www.ncbi.nlm.nih.gov/pubmed/6224342>>. [acesso em: Julho de 2017].

Hinton, M. et al. Non-neoplastic memmary hypertrophy in the cat associated either with pregnancy or with oral progestagen therapy. **The Veterinary Record**. Inglaterra, v. 100, n.14, 277-80, 1977. ISSN: 0042-4900. Disponível em: <<https://www.ncbi.nlm.nih.gov/pubmed/871052>> [acesso em: julho de 2017].

Hovey, R.C.; Mcfadden, T.B.; Akers, R.M. Regulation of mammary gland growth and morphogenesis by the mammary fat pad: a species comparison. **Journal of mammary gland**

**biology Neoplasia.** New York, USA, v.4, n.1, p.53–68, january 1999. ISSN 1573-7039. Disponível em: <<https://www.ncbi.nlm.nih.gov/pubmed/10219906>> [acesso em: junho de 2018].

Jelinek, F. et al. Gynaecomastia in a tom-cat caused by cyproterone acetate: a case report. **Veterinari Medicina.** República Tcheca. v.52,n.11, 521–525, 2007. ISSN 1805-9392. Disponível em:< <http://vri.cz/docs/vetmed/52-11-521.pdf>>. [acesso em: julho de 2017].

Jurka, P.; Max, A. Treatment of fibroadenomatosis in 14 cats with aglepristone - changes in blood parameters and follow-up. **The Veterinary Record.** Inglaterra, v.165, n.22, 657-60, 2009. ISSN: 0042-4900. Disponível em: <<https://www.ncbi.nlm.nih.gov/pubmed/19946126>> [acesso em abril de 2018].

Johnston, S.D. *et al.* Progesterone receptors in feline mammary adenocarcinomas. **American Journal of Veterinary Research.** EUA, v.45, n.2, 379-382, 1984. Disponível em: <<https://www.ncbi.nlm.nih.gov/pubmed/6711965>> [acesso em: abril de 2018].

Jones, J.I.; Clemmons, D.R. Insulin-like growth factors and their binding proteins: biological actions. **Endocrine review.** New York, USA, v.16, n.1, p.3-34, feb 1995. ISSN 1945-7189. Disponível em: <<https://www.ncbi.nlm.nih.gov/pubmed/7758431>> [acesso em: junho de 2018].

Leidinger, E. et al. Fibroepithelial hyperplasia in an entire male cat: cytologic and histopathological features. **Tierärztliche Praxis. Ausgabe K Kleintiere Heimtiere.** Alemanha, v.39, n.3, 198-202, 2011. PMID: 22143629. Disponível em: <<https://www.ncbi.nlm.nih.gov/pubmed/22143629>> [acesso em: abril de 2018].

Lew, B.J. Desenvolvimento mamário em novilhas leiteiras: aspectos fisiológicos e bioquímicos envolvidos no processo. **Revista brasileira de reprodução animal.** Belo Horizonte, Brasil, v.30, n.1/2, p.36-41, jan./jun. 2006. ISSN 1809- 3000. Disponível em: <[www.cbpa.org.br/pages/publicacoes/rbra/download/RB041%20Lew%20p36-41.pdf](http://www.cbpa.org.br/pages/publicacoes/rbra/download/RB041%20Lew%20p36-41.pdf)> [acesso em: junho de 2018].

Li, W.; Boomsma, R.A.; Verhage, H.G. Immunocytochemical analysis of estrogen and progesterone receptors in uteri of steroid-treated and pregnant cats. **Biology of reproduction.** New York, USA, v.47, n.6, p.1073-81. dec, 1992. ISSN 1529-7268. Disponível em: <<https://www.ncbi.nlm.nih.gov/pubmed/1493171>> [acesso em: junho de 2018].

Lin, Y.; Li, Q. Expression and function of leptin and its receptor in mouse mammary gland. **Science in China.** China, v. 50, n.5, p. 669-75, oct, 2007. ISSN 1862-2798. Disponível em; <<https://www.ncbi.nlm.nih.gov/pubmed/17879067>> [acesso em: junho de 2018].

Little S. Feline reproduction Problems and clinical challenges. **Journal of Feline Medicine Surgery.** V.13, n.7, 508-15, 2011. Disponível em: < <http://vri.cz/docs/vetmed/52-11-521.pdf> [acesso em: Julho de 2017].

Lyons, W.R. Hormonal synergism in mammary growth. **The royal society.** San Francisco, California, USA, v.149, n.936, p.303–325. december, 1958. Disponível em: < <http://rspb.royalsocietypublishing.org/content/149/936/303.e-letters>> [acesso em: junho de 2018].



Loretti, A.P. et al. Clinical and pathological study of feline mammary fibroadenomatous change associated with depot medroxyprogesterone acetate therapy. **Arquivo Brasileiro de Medicina Veterinária e Zootecnia**. Brasil, v.56, n.2, 270-274, 2004. ISSN 1678-4162. Disponível em: <[http://www.scielo.br/scielo.php?script=sci\\_arttext&pid=S0102-09352004000200020](http://www.scielo.br/scielo.php?script=sci_arttext&pid=S0102-09352004000200020)> [acesso em: abril de 2018].

Loretti, A.P. et al. Clinical pathological and immunohistochemical study of feline mammary fibroepithelial hyperplasia following a single injection of depot medroxyprogesterone acetate. **Journal of Feline Medicine Surgery**. EUA, v.7, n.1, 43-52, 2005. ISSN: 1098-612X. Disponível em: <<https://www.ncbi.nlm.nih.gov/pubmed/15686973>> [acesso em: abril de 2018].

MacDougall, L.D. Mammary fibroadenomatous hyperplasia in a young cat attributed to treatment with megestrol acetate. **The Canadian Veterinary Journal**. Canadá, v.44, n.3, 227-229. 2003. PMID: 12677692. Disponível em: <<https://www.ncbi.nlm.nih.gov/pmc/articles/PMC340082/pdf/20030300s00020p227.pdf>>. [acesso em: maio de 2017].

Martin, L. et al. Leptin, body fat content and energy expenditure in intact and gonadectomized adult cats: a preliminary study. **Journal of animal physiology and animal nutrition**. Germany, v.85, n.7-8, p.:195-9, Aug. 2001. ISSN 1439-0396. Disponível em: <<https://www.ncbi.nlm.nih.gov/pubmed/11686788>> [acesso em: junho de 2018].

Martinelli, C.E. JR; Aguiar-Oliveira, M.H. **Neuroendocrinologia básica e aplicada: Crescimento normal: avaliação e regulação endócrina**. Rio de Janeiro: Guanabara Koogan, 2005. p. 366-89.

Martinelli, C.E.JR.; Oliveira, M.H.A. Fisiologia do Eixo GH-Sistema IGF. Crescimento normal: avaliação e regulação endócrina. **Arquivo Brasileiro de endocrinologia e metabolismo**. São Paulo, SP, Brasil, v. 52, n.5, p. 717-725. julho, 2008. ISSN 1677-9487. Disponível em: <<http://www.scielo.br/pdf/abem/v52n5/02.pdf>> [acessado em: junho de 2018].

Marsilio, S. et al. Leptin and ghrelin concentration in hyperthyroid cats before and after radioactive iodine therapy compared to euthyroid control cats. **Veterinary medical journal**. Stuttgart, Germany, v.45, n.2, p. 95-101, abril, 2017. Disponível em: <<https://www.ncbi.nlm.nih.gov/pubmed/28205670>> [acesso em: junho de 2018].

Matltashvili, E.; Bramleyz, A.J.; Zavlzio, B. An in vitro approach to ruminant. **Biotechnology advances**. Oxford, England, v. 15. n. 1. pp. 17-41. 1997. ISSN: 1873-1899. Disponível em: <<https://www.sciencedirect.com/science/article/pii/S0734975097000013?via%3Dihub>> [acessado em: junho de 2018].

Medeiros, L.K.G et al. Hiperplasia mamária em felinos - Estudo retrospectivo. In: ANCLIVEPA (37), 2016, Goiânia, Brasil. **(Anais)**. Goiania, 1010-2016. Disponível em: <[http://www.infoteca.inf.br/anclivepa/smarty/templates/arquivos\\_template/upload\\_arquivos/docs/ANC16401.pdf](http://www.infoteca.inf.br/anclivepa/smarty/templates/arquivos_template/upload_arquivos/docs/ANC16401.pdf)> [acesso em: abril de 2018].

Michel, C. Induction of oestrus in cats by photoperiodic manipulatioes and social stimuli. **Laboratory Animals**, Londres, v. 27, 278- 280, 1993. ISSN: 1758-1117. Disponível em:

<<http://journals.sagepub.com/doi/pdf/10.1258/002367793780745381>> [acesso em: maio de 2017].

Monteiro, B. F. et al. Hiperplasia fibroadenomatosa mamária felina: relato de caso. In: CONBRAVET, 38, 2012, Santa Catarina. (**Anais 147**). Santa Catarina, Brasil. 1-3. Disponível em: <<http://www.sovergs.com.br/site/38conbravet/resumos/417.pdf>> [acesso em: abril de 2018].

Mol, J. A. Feline fibroadenomatous hyperplasia and mammary carcinoma. **Endocrinology and Genetic Oncology**. Utrecht, Holanda, v.1, 2-44, 2011. ISSN: 3075931. Disponível em: <[dspace.library.uu.nl/.../Feline%20fibroadenomatous](http://dspace.library.uu.nl/.../Feline%20fibroadenomatous)> [acesso em: maio de 2018].

Mulas, J.M. et al. Oestrogen and progesterone receptors in feline fibroadenomatous change: an immunohistochemical study. **Research in Veterinary Science**. EUA, v. 68, n.1, 15-21, 2000. ISSN: 0034-5288. Disponível em: <<https://www.sciencedirect.com/science/article/pii/S0034528899903272>>. [acesso em: julho de 2017].

Norsworthy, G. D. *et al.* **O paciente felino. Hiperplasia mamária**. 2 ed. p. 398-400. Manole, SP., 2004.

Ordás, J. et al. Immunohistochemical expression of progesterone receptors, growth hormone and insulin growth factor-I in feline fibroadenomatous change. **Research in Veterinary Science**. EUA, v. 76, n.3, 227-33, 2004. ISSN: 0034-5288. Disponível em: <<https://www.sciencedirect.com/science/article/pii/S0034528803002261>>. [acesso em: julho de 2017].

Park, J.W. et al. Inhibition of STAT3 signaling blocks obesity-induced mammary hyperplasia in a mouse model. **American journal of cancer research**. Madison, USA, v. 7, n.3, p.727-739, mar, 2017. ISSN: 21566976. Disponível em: <<https://www.ncbi.nlm.nih.gov/pubmed/28401024>> [acesso em: junho de 2018].

Pukay, B.P.; Stevenson, D.A. A Mammary Hypertrophy in an Ovariohysterectomized Cat. Case report. **The canadian veterinary journal**. Canadá, v. 24, 143-144.1983. ISSN 0008-5286. Disponível em: <<http://www.ncbi.nlm.nih.gov/pmc/articles/PMC1790331/>>. [acesso em: julho de 2017].

Rahal, S.C. et al. Hiperplasia mamária felina - relato de três casos. *Ars veterinaria*. Jaboticabal, Brasil. V.19, n. 2, 188-190, 2003. ISSN 0102-6380. Disponível em: <http://www.arsveterinaria.org.br/arquivo/2003/v.19,%20n.2,%202003/188-190.pdf> [acesso em abril de 2018].

Romagnoli, S. How I treat Benign Mammary Hypertrophy in the. In: Southern European Veterinary Southern Conference and Congresso Nacional AVEPA, 46., 2011. Barcelona, Spain. (**Anais**). Espanha. 1-4. Disponível em: <<http://www.ivis.org/proceedings/sevc/2010/lectures/eng/romagnoli1.PDF>> [acesso em: abril de 2018].

Rosenfeld, R.G.; Cohen, P. **Pediatric endocrinology: Disorders of growth hormone/insulinlike growth factor secretion and action**. 2. ed. Philadelphia: Saunders; 2002. p. 211-88. Disponível em:

<[https://www.researchgate.net/publication/287291913\\_Disorders\\_of\\_growth\\_hormoneinsulin-like\\_growth\\_factor\\_secretion\\_and\\_action](https://www.researchgate.net/publication/287291913_Disorders_of_growth_hormoneinsulin-like_growth_factor_secretion_and_action)> [acesso em Novembro de 2017].

Simas, S.M. *et al.* Associação da acupuntura e aglepristone no tratamento de hiperplasia mamária em gata. case report. **Acta Scientiae Veterinariae**. Rio Grande do Sul, Brasil, v. 39, n.4, 1006, 2011. ISSN 1679-9216. Disponível em:< <http://www.ufrgs.br/actavet/39-4/PUB%201006.pdf>> [acesso em: abril de 2018].

Silveira. C.P.B. *et al.* Estudo retrospectivo de ovarioossalpingo-histerectomia em cadelas e gatas atendidas em hospital veterinário escola no período de um ano. **Arquivo Brasileiro de Medicina veterinária e zootecnica**. Belo horizonte, Brasil, v.65, n.2, 335-340, 2013. ISSN 0102-0935. Disponível em:< [http://www.scielo.br/scielo.php?pid=S0102-09352013000200005&script=sci\\_abstract&tlng=pt](http://www.scielo.br/scielo.php?pid=S0102-09352013000200005&script=sci_abstract&tlng=pt) > [acesso em: maio de 2018]

Sisson & Grossman. **Anatomia dos animais domésticos**. 5 ed. v 2, p. 1489-1492. Guanabara Koogan, Rio de Janeiro, 1975.

Souza, T.M. *et al.* Hiperplasia fibroepitelial mamária em felinos: cinco casos. **Ciência Rural**. Rio Grande do Sul, Brasil, v.32, n.5, 891, 2002. ISSN 1678-4596. Disponível em: <[http://www.scielo.br/scielo.php?script=sci\\_arttext&pid=S0103-84782002000500024](http://www.scielo.br/scielo.php?script=sci_arttext&pid=S0103-84782002000500024)>[acesso em: abril de 2018].

Silva, A.P. *et al.* Hiperplasia fibroepitelial mamária em uma gata. In: COMBRAVET Congresso Brasileiro de Medicina Veterinária, 35, 2008. Gramado-RS, Brasil. **(Anais)**. Gramado, 757-1. Disponível em: <<http://www.sovergs.com.br/conbravet2008/anais/cd/resumos/r0728-2.pdf>> [Acesso em: abril de 2018].

Silva, L.F.P. *et al.* Evidence for a local effect of leptin in bovine mammary gland. **Journal of dairy science**. Lancaster, USA, v. 85, n.12, p. 3277-3286, december, 2002. Disponível em: <<https://www.ncbi.nlm.nih.gov/pubmed/12512601>> [acesso em: junho de 2018]

Silva, T.P.D. *et al.* Hiperplasia mamária felina: um relato de caso. Enciclopédia biosfera. **Centro Científico Conhecer**. Goiânia, v.8, n.14; 6-4, 2012. ISSN 2317-2606. Disponível em: <<http://www.conhecer.org.br/enciclop/2012a/agrarias/hiperplasia.pdf>> [acesso em Abril de 2017].

Silva, F.B. *et al.* Utilização do aglepristone no tratamento da hiperplasia fibroepitelial mamária felina. **Veterinária e Zootecnia**. São Paulo, Brasil. V. 19, n.3, 399-406, 2012. ISSN 2178-3764. Disponível em: [www.fmvz.unesp.br/rvz/index.php/rvz/article/download/480/371](http://www.fmvz.unesp.br/rvz/index.php/rvz/article/download/480/371) [acesso em: abril de 2018]. [acesso em: maio de 2018).

Sorribas, C.E. Secreções vulvo vaginais. In: Emergências e afecções frequentes do aparelho reprodutor. 1.ed. São Paulo: MedVet, pp.3-6, 2009.Ed.MedVet.

Thordarson, G.; Talamantes, F. **The Mammary gland**: Role of the placenta in mammary gland development and function. 1.ed. New York: Plenum Press, 1987. Pp. 625,p 459-498. ISBN 0 306 42641 2. Disponível em: <<https://physoc.onlinelibrary.wiley.com/doi/epdf/10.1113/expphysiol.1989.sp003262>> [acesso em: dezembro de 2017].

Togni, M. et al. Estudo retrospectivo de 207 casos de tumores mamários em gatas. **Pesquisa Veterinária Brasileira**. Rio de Janeiro, Brasil. ,v. 33, n.3, 353-358, 2013. ISSN 0100-736X. Disponível em: <[www.scielo.br/pdf/pvb/v33n3/13.pdf](http://www.scielo.br/pdf/pvb/v33n3/13.pdf)> Acesso em: Abril de 2017> [acesso em: maio de 2018].

Tucker, H.A. Hormones, Mammary Growth, and Lactation: a 41-Year Perspective. **Journal of dairy science**. Lancaster, USA, v. 83, n. 4, p. 874-884, april, 2000. ISSN 1525-3198. Disponível em: <<http://www.sciencedirect.com/science/article/pii/S0022030200749514>> [acesso em: junho de 2018].

Uçmak, M. et al. Treatment of Feline Mammary Fibroepithelial Hyperplasia with the Combination of Aglepristone and Cabergoline. **Journal Fac. Veterinary Medicine İstanbul University**. Istanbul, Turquia, v.37, n.1, 69-73, 2011. ISSN: 21488320. Disponível em: [www.journals.istanbul.edu.tr/iuvfd/article/view/1019008753](http://www.journals.istanbul.edu.tr/iuvfd/article/view/1019008753) [acesso em: abril de 2018].

Underwood, L.E.; Van, W.Y.K. J.J. **Williams Textbook of endocrinology**: Normal and aberrant growth. 7th ed. Philadelphia, USA: Saunders; 1985. p. 155-205. ISBN: 9780721610825. Disponível em: <<https://www.ncbi.nlm.nih.gov/nlmcatalog?term=Williams%20textbook%20of%20endocrinology.%5BTtitle%5D>> [acesso em: novembro de 2017].

Viana, D.C. et al. Hiperplasia mamária felina – relato de caso. **Veterinária Notícias**. Uberlândia, v.18, n.2, 121-125, 2012. ISSN: 1983-0777. Disponível em: <http://www.seer.ufu.br/index.php/vetnot/article/view/19815> Acesso em: abril de 2018.

Vitasek, R, Dendisova H. Treatment of Feline Mammary Fibroepithelial Hyperplasia Following a Single Injection of Proligestone. **Acta Veterinaria Brno**. República tcheca, v.75, n.2, 295–297, 2006. ISSN 1801-7576. Disponível em: <<https://actavet.vfu.cz/75/2/0295/>> [acesso em: abril de 2018].

Virbac. Alizin®. Interrupção terapêutica da gestação de cadelas e gatas com até 45 dias de prenhez e alternativa no tratamento da piometra e metrite em cadelas. **Bula de medicação**. Virbacnet, 2018. Disponível em: < <https://br.virbac.com/caes/alizin>> [acesso em julho de 2018]

Wagner, K.U.; Schmidt, J.W. The two faces of Janus kinases and their respective STATs in mammary gland development and cancer. **Journal of carcinogenesis**. London, v.10, n.32, december, 2011. ISSN 1477-3163. Disponível em: <https://www.ncbi.nlm.nih.gov/pubmed/22279417> Acesso em: dezembro de 2017.

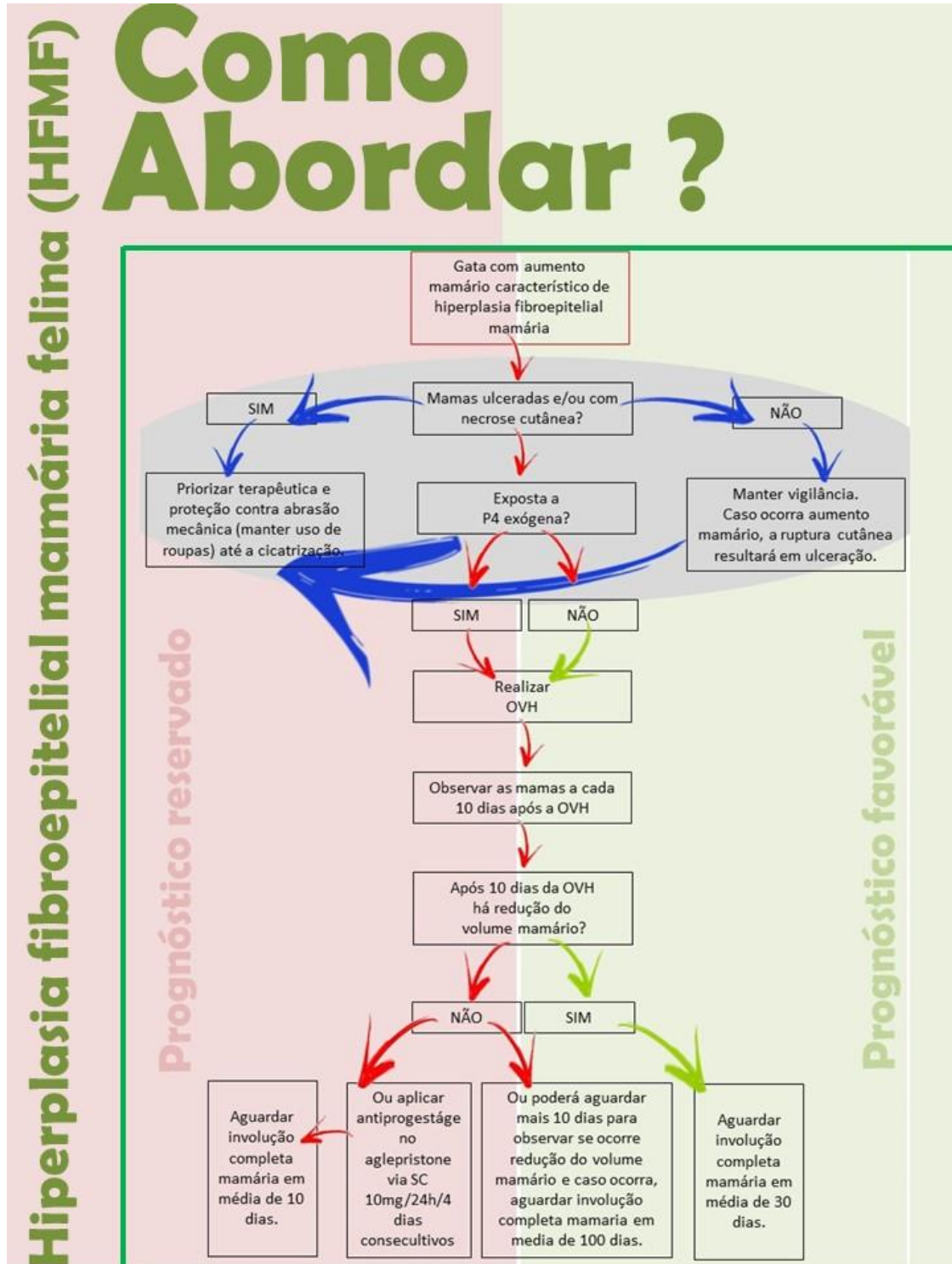
Weber, M.S. et al. Contribution of insulin-like growth factor (IGF)-I and IGF-binding protein-3 to mitogenic activity in bovine mammary extracts and serum. **The Journal of endocrinology**. England, v.161, n. 3, p.365-373, jun, 1999. ISSN: 1479-6805. Disponível em: < <http://joe.endocrinology-journals.org/content/161/3/365.long>> [acessado em: junho de 2018].

Wehrend, A.; Hospes, R.; Gruber, A.D. Treatment of feline mammary fibroadenomatous hyperplasia with a progesterone antagonist. **The Veterinary Record**. Inglaterra, v.48, n.11, 346-347, 2001. ISSN: 2042-7670. Disponível em: <<https://www.ncbi.nlm.nih.gov/pubmed/11316295>> [acesso em: abril de 2018].

Zhang, F. et al. Crystal structure of the obese protein leptin-E100. **Nature**. England. V.387, n.6629, p.206-9, may, 1997. ISSN 1476-4687. Disponível em: <<https://www.ncbi.nlm.nih.gov/pubmed/9144295>> [acesso em: dezembro de 2017].

## APÊNDICE

**Apêndice 1-**Planograma de ações para abordagem das gatas com HFM. Produto instrutivo da dissertação como método de auxílio ao clínico veterinário:



Apêndice 1- Imagem1: Planograma de abordagem à HFMF com orientação para prognóstico.

## ANEXOS:

**Anexo 1:** Regras para dissertação emitidas pelo colegiado do Programa de Pós-graduação em Inovação e Tecnologia integrados a medicina veterinária para o desenvolvimento regional (PPGMV):

UNIVERSIDADE FEDERAL DE ALAGOAS UNIDADE EDUCACIONAL VIÇOSA-AL Memorando n.º 09/2018 – Coordenação do Programa de Pós-Graduação em Inovação e Tecnologia Integradas à Medicina Veterinária para o Desenvolvimento Regional Viçosa-AL, 06 de junho de 2018. A: Docentes orientadores do PPG Assunto: Normas complementares para elaboração da Dissertação Considerando a Resolução 02/2017, aprovada pelo Colegiado do PPG; a normalização da UFAL; a obrigatoriedade de ter um artigo científico oriundo da dissertação para a Defesa e consulta aos docentes do Programa, segue abaixo informações complementares a respeito da formatação da Dissertação: 1. Tamanho do papel A4. 2. Margens superior e esquerda 3,0 cm, inferior e direita 2,0 cm. 3. Fonte tamanho 12 (Arial ou Times New Roman), exceto em legendas, título de ilustrações e notas de rodapé, que terão tamanho 10. 4. Espaçamento entrelinhas de 1,5 cm ao longo do texto. Notas de rodapé, legendas e referências deverão utilizar espaço simples entrelinhas. Espaço entre os títulos das seções de 1,5 cm. 5. Capítulos ou seções devem ser numerados de forma sequencial, com títulos alinhados a esquerda e em negrito. 6. Seções não numeradas (agradecimentos, lista, sumário, resumo, referencias, glossários, apêndices e anexos) devem ser centralizados e escritas em negrito. 7. Paginação – todas as folhas devem ser contadas sequencialmente, começando pela folha de rosto, mas não numeradas. A numeração é inserida apenas a partir da primeira folha dos elementos textuais (introdução) no canto superior direito da folha. 8. As ilustrações devem conter a palavra designativa (Figura, Gráfico, Fluxograma, etc), seguido do número de sequência de ocorrência no texto. Os títulos das ilustrações devem ser inseridos abaixo das ilustrações e fonte tamanho 10. 9. Tabelas também devem conter número de sequência de ocorrência no texto. O título deve vir na parte superior da Tabela, com fonte tamanho 12. 10. Para elaboração da capa, folha de rosto e folha de aprovação, deve-se seguir o padrão UFAL de normalização.

**ESTRUTURA DA PARTE EXTERNA:** Capa dura e contracapa **ELEMENTOS PRÉ-TEXTUAIS:** 1. Folha de rosto (obrigatório) 2. Folha de aprovação (obrigatório) 3. Dedicatória (opcional) 4. Agradecimentos (opcional) 5. Epígrafe (opcional) 6. Resumo em português (obrigatório) - deve englobar os aspectos da revisão de literatura, uma vez que o artigo terá seu próprio resumo 7. Resumo em Inglês (obrigatório) 8. Lista de Ilustrações (opcional) 9. Lista de Tabelas (opcional) 10. Lista de abreviaturas e siglas (opcional) 11. Sumário (obrigatório) **ELEMENTOS TEXTUAIS** 1. Introdução, devendo-se inserir ao final um objetivo relacionado a revisão de literatura (obrigatório) 2. Revisão de Literatura (obrigatório) - com quantos tópicos e subtópicos forem necessários, não havendo número mínimo ou máximo de páginas 3. Considerações Finais (obrigatório) – deve versar sobre os aspectos abordados na revisão de literatura 4. Artigo científico oriundo da Dissertação, nas normas da revista (obrigatório) **ELEMENTOS PÓS-TEXTUAIS** 1. Referências (obrigatório) 2. Apêndice (opcional) – dados produzidos pelo próprio aluno, oriundo do trabalho da dissertação, que possa contribuir para melhor compreensão dos dados apresentados (fluxogramas, fórmulas/técnicas específicas utilizadas, suplementos oriundos da análise estatística, etc.) 3. Anexos (obrigatório) – inserir o comprovante de submissão do artigo científico e outros elementos (que não sejam de autoria do próprio aluno) que considerar pertinente. Desde já, nos colocamos a disposição para qualquer esclarecimento. Atenciosamente. Diogo Ribeiro Câmara Coordenador do PPGMV SIAPE 1640234.

## Anexo 2-: Comprovante de submissão de resumo expandido ao Congresso do Colégio Brasileiro de Cirurgia Veterinária (CBCAV-2018), vinculado a Revista Investigação.

The screenshot shows a Gmail interface in a browser window. The address bar displays the URL: <https://mail.google.com/mail/u/0/#search/leandro.crivellenti%40unifran.edu.br/1634aab2256aac9f>. The search bar contains the email address `leandro.crivellenti@unifran.edu.br`. A notification banner reads: "Clique aqui para ativar as notificações na área de trabalho para o Gmail. Saiba mais Ocultar".

The email list shows one message from **Prof. Dr. Leandro Zuccolotto Crivellenti** (leandro.crivellenti@unifran.edu.br) dated 10 de mai. The subject is **INVESTIGAÇÃO** and the body text is as follows:

Sra Evelynne Hildegard Marques de Melo,

Agradecemos a submissão do seu manuscrito "SUCESSO TERAPÊUTICO UTILIZANDO OVÁRIO-HISTERECTOMIA (OVH) PARA HIPERPLASIA FIBROEPITELIAL MAMÁRIA FELINA COMPLICADA: RESULTADOS PARCIAIS." para INVESTIGAÇÃO. Através da interface de administração do sistema, utilizado para a submissão, será possível acompanhar o progresso do documento dentro do processo editorial, bastando logar no sistema localizado em:

URL do Manuscrito:  
<http://publicacoes.unifran.br/index.php/investigacao/author/submission/2864>

Login: evelynnehufal

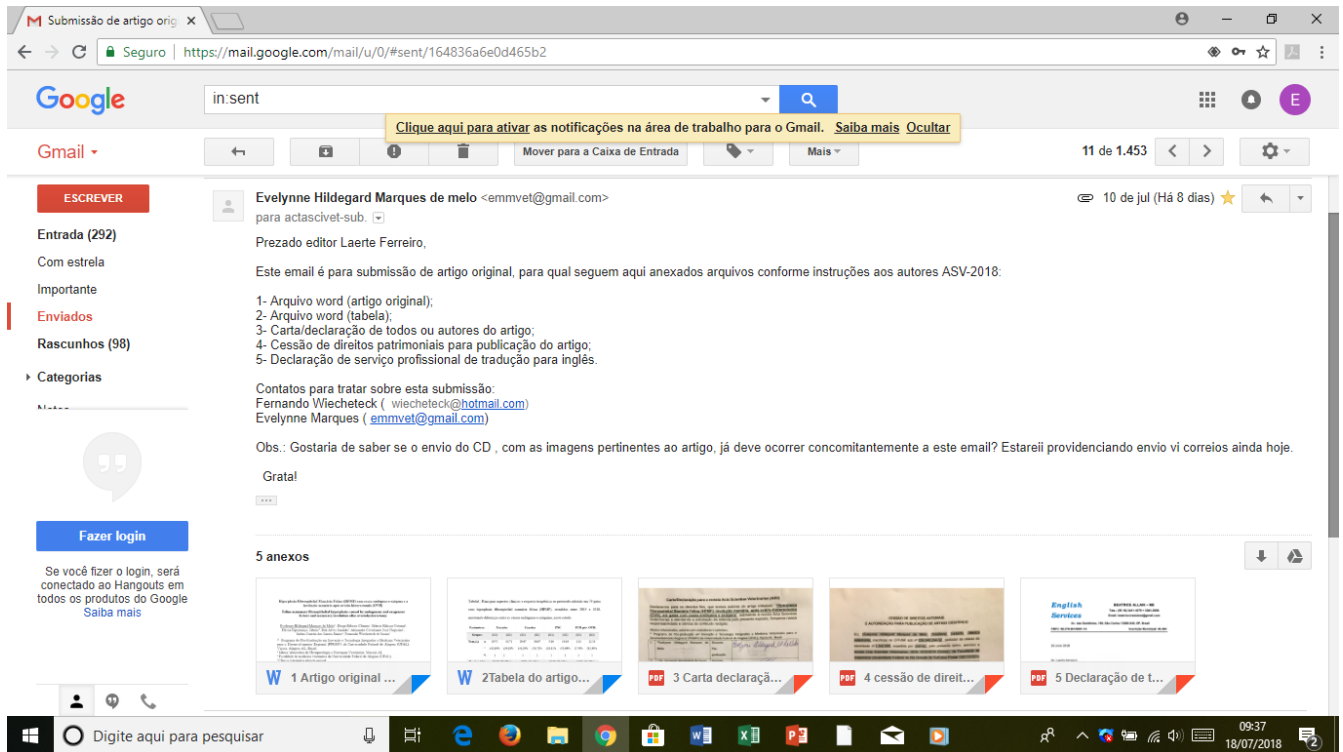
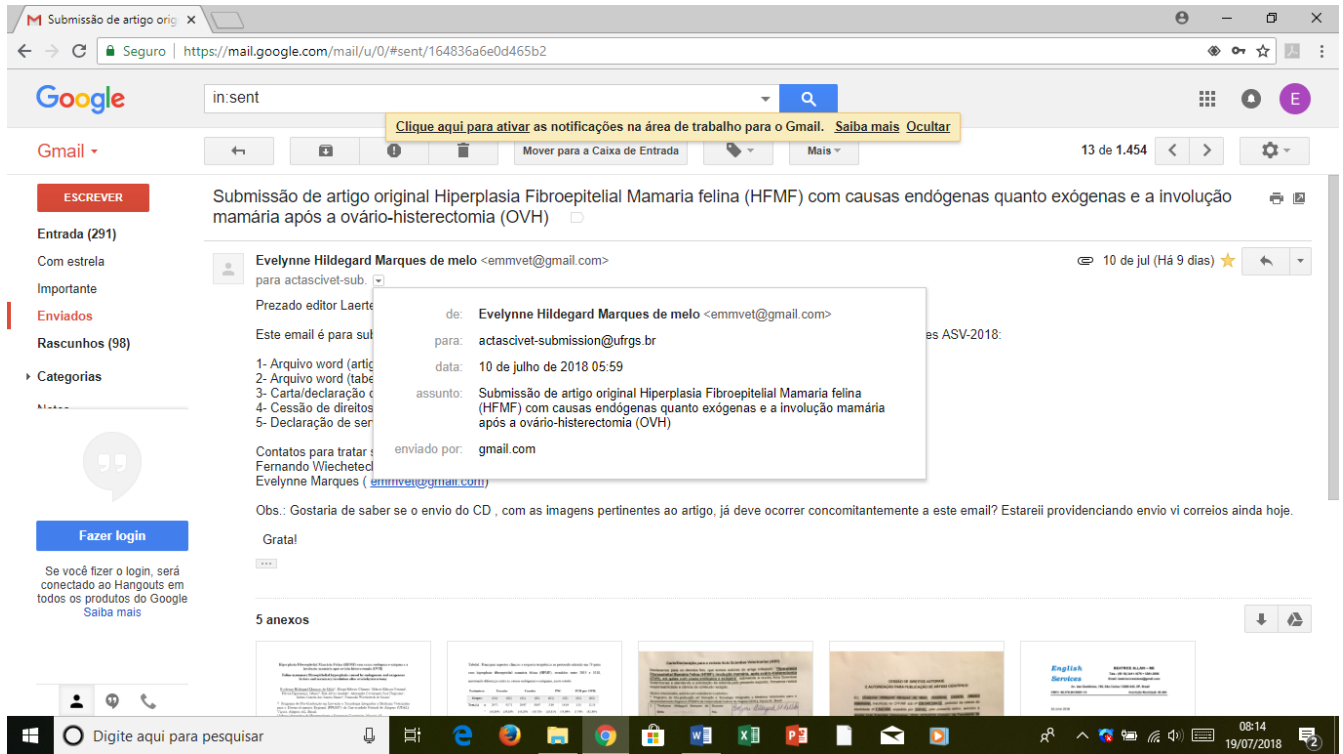
Em caso de dúvidas, envie suas questões para este email. Agradecemos mais uma vez considerar nossa revista como meio de transmitir ao público seu trabalho.

Prof. Dr. Leandro Zuccolotto Crivellenti  
 INVESTIGAÇÃO

The Windows taskbar at the bottom shows the date and time as 15:23 on 22/06/2018.



### Anexo 3: Comprovante de submissão de artigo original à Revista Acta Scientiae Veterinarie (ASV):



## Anexo 4: Comprovante de submissão de artigo de revisão à Revista Brasileira de Reprodução animal (RBRA):

Fwd: RES: Artigo para sub... | Vsemvet

Seguro | <https://mail.google.com/mail/u/0/?tab=wm#sent/164d78dc86f2cabd>

Google | in:sent

Clique aqui para ativar as notificações na área de trabalho para o Gmail. Saiba mais Ocultar

Gmail | 1 de 1.463

**ESCREVER**

Entrada (294)

Com estrela

Importante

Enviados

Rascunhos (98)

✦ Categorias

Mais

Fazer login

Se você fizer o login, será conectado ao Hangouts em todos os produtos do Google. Saiba mais

De: "RBRA" <[rbra@cbra.org.br](mailto:rbra@cbra.org.br)>  
 Data: 26 de julho de 2018 14:02:59 BRT  
 Para: "Diogo Camara" <[diogo@vicoso.ufal.br](mailto:diogo@vicoso.ufal.br)>  
 Assunto: RES: Artigo para submissão

Prezado(a) Autor(a), Diogo Ribeiro Câmara,

Recebemos o manuscrito "Hiperplasia fibroepitelial mamária felina (HFMF): novas perspectivas de regulação endócrina - RB728", submetido à Revista Brasileira de Reprodução Animal. O trabalho será enviado para a análise do Corpo Editorial e faremos contato tão logo tenhamos uma posição sobre a situação corrente do mesmo.

Atenciosamente,

Editores da Revista Brasileira de Reprodução Animal

---

De: Diogo Camara [<mailto:diogo@vicoso.ufal.br>]  
 Enviada em: segunda-feira, 23 de julho de 2018 20:20  
 Para: RBRA  
 Assunto: Artigo para submissão

Prezado Corpo Editorial,

Segue em anexo artigo de revisão visando publicação na RBRA, pelo como comprovante de transferência da taxa de submissão.

Atenciosamente,

Diogo Ribeiro Câmara, MV, Me, Dr  
 Coordenador do Programa de Pós-Graduação em Inovação e Tecnologia Integradas a Medicina Veterinária para o Desenvolvimento Regional  
 Universidade Federal de Alagoas - UFAL  
 Curso de Medicina Veterinária - Unidade de Ensino Viosa  
 Reprodução Animal  
 +55(82) 99997-9997

Digite aqui para pesquisar

14:56 26/07/2018

**Anexo 5:** Características das revistas escolhidas para submissão dos resumo e artigos:

**-Revista 1:** Revista Investigação, vinculada ao Congresso Brasileiro de Cirurgia e Anestesia Veterinária (CBCAV)-2018:

Link:<http://publicacoes.unifran.br/index.php/investigacao/about/editorialPolicies#custom-0>

Indexação:

Google Acadêmico, Latindex, Open Journal Sistem.

Scopus (em avaliação)

SIS database

ISSN: 2177-4080

**-Revista 2:** Revista Acta Scientiae Veterinariae (ASV):

On line since: 31/05/2002. Link: <http://www.ufrgs.br/actavet/index.htm>

Indexed in: ISI Web of Knowledge / CAB International / Index Veterinarius / Veterinary Bulletin / LAPTOC

Qualis B1 (Veterinary Science area).

SSN 1679-9216 (Online)

**-Revista 3:** Revista Brasileira de reprodução animal:

Link: <http://cbra.org.br/br/publicacoes/>

ISSN 1984-3143 (online).

Impact fator (2017): 0,906

Bases indexadoras: BIOSIS - Biological Abstracts

CAB Abstracts

Em processo de inclusão: Implantação da Plataforma de submissão “online”

Implantação do Sistema DOI: Submissão de análise para indexação junto a Scielo.

Indexed in:

Biological Abstracts

Biosis Previews

CABI Abstracts

CAPES/Qualis

Current Contents: Agric Biol Environ Sci Directory of Open Access Journals (DOAJ) JCR/ISI (2017, 0.906) (Qualis CAPES B2 em Medicina Veterinária e B1 em Zootecnia).

Scopus

Web of Science

**Anexo 6:** Declaração de serviço de tradução para língua inglesa, exigido pela revista ASV para submissão de artigo:

## **English Services**

**BEATRICE ALLAIN – ME**

Tels.: (55 16) 3411-1075 + 3361-2556

Email: [beatrice.tradutora@gmail.com](mailto:beatrice.tradutora@gmail.com)

Av. das Gardênias, 190, São Carlos 13566-540, SP, Brazil

CNPJ: 06.370.641/0001-14

Inscrição Municipal: 48.404

26 June 2018

Dr. Laerte Ferreira  
Editor-in-Chief  
ACTA SCIENTIAE VETERINARIAE

Dear Dr. Ferreira,

The purpose of this letter is to state that I have carefully translated the Abstract of a manuscript entitled "FELINE MAMMARY FIBROEPITHELIAL HYPERPLASIA CAUSED BY ENDOGENOUS AND EXOGENOUS FACTORS AND MAMMARY INVOLUTION AFTER OVARIOHYSTERECTOMY," by Evelynne Hildegard Marques de Melo, submitted for publication in the journal Acta Scientiae Veterinariae.

I am a native English speaker with more than 27 years of experience as a professional translator and reviser of scientific and academic manuscripts.

Sincerely,



Beatrice Allain